

## SÍNDROME DE TESTÍCULO DISGENÉTICO: FACTORES DESENCADENANTES Y PRESENTACIÓN CLÍNICA

*Ronald Serrano Uribe, Gustavo Hernández Sandoval, Mariangel Abbate León, Darwing Villalta Gómez, Roald Gómez-Pérez*

Unidad de Endocrinología, Instituto Autónomo Hospital Universitario de Los Andes, Universidad de Los Andes, Mérida, Venezuela.

Rev Venez Endocrinol Metab 2018;16(3): 141-147

### RESUMEN

El síndrome de testículo disgenético es un trastorno poco frecuente, que inicia tempranamente durante el desarrollo gonadal embrionario afectando el sistema reproductivo masculino. Clínicamente se manifiesta por la presencia de cuatro componentes: criptorquidia, hipospadia, infertilidad y/o cáncer testicular, los cuales se pueden presentar juntos, tres o más en las formas severas, o de forma aislada en las presentaciones más leves. Esta revisión se enfocará en los factores desencadenantes, epidemiología, componentes del síndrome y las potenciales consecuencias en el adulto.

**Palabras claves:** Síndrome de testículo disgenético; criptorquidia, hipospadia; infertilidad; cáncer testicular.

## DISGENETIC TESTICULAR SYNDROME: TRIGGERING FACTORS AND CLINICAL PRESENTATION

### ABSTRACT

Dysgenetic testicular syndrome is a rare disorder that begins early during embryonic gonadal development affecting the male reproductive system. Clinically, it will be manifested by the presence of four components: cryptorchidism, hypospadias, infertility and / or testicular cancer. These components can be presented together, three or more in severe forms, or one of the components in isolation, in the milder presentations. This review will focus on the triggers, epidemiology, components of the syndrome and the potential consequences in adulthood.

**Keywords:** Dysgenetic testicular syndrome; cryptorchidism; hypospadias; infertility; testicular cancer.

## INTRODUCCIÓN

El síndrome de testículo disgenético (STD) se caracteriza por la afectación del tracto reproductivo masculino, que se puede manifestar por la presencia de criptorquidia uni o bilateral, hipospadia, infertilidad y/o cáncer testicular, debido a una alteración en el desarrollo gonadal embrionario<sup>1</sup>. Si bien es cierto que el STD se puede observar en trastornos genéticos establecidos, como el mosaico 45,X/46,XY y el síndrome de insensibilidad a los andrógenos<sup>2</sup>, también intervienen en la aparición de esta entidad factores ambientales y de estilos de vida que influyen en el medio hormonal de la gónada en desarrollo, conocidos como disruptores endocrinos<sup>3-6</sup>. El STD tiene una gran variedad de fenotipos, desde la forma más leve y común que se caracteriza por alteración en la espermatogénesis como único síntoma, hasta la forma más severa que cursa con cáncer de testículo<sup>7</sup>. Así, el STD tiene una amplia presentación clínica y es considerado como un síndrome; en donde, los menos afectados suelen tener una capacidad espermatogénica ligeramente disminuida y los gravemente afectados pueden llegar a presentar todas las manifestaciones<sup>8</sup>.

## FACTORES DESENCADENANTES

Los trastornos genéticos que generan un inadecuado desarrollo sexual, como el mosaico 45,X/46,XY y el síndrome de insensibilidad a los andrógenos, se encuentran como factores de riesgo para el desarrollo de las formas más severas de STD, asociándose a criptorquidia, hipospadia, e incluso neoplasias gonadales<sup>9</sup>. Estas condiciones se caracterizan por una alteración hormonal en el momento de la determinación y la diferenciación gonadal, generando discrepancias entre el sexo cromosómico y el sexo fenotípico del individuo. Los pacientes que presenten un mosaico entre 45,X y una línea celular que posea el cromosoma Y (45,X/46,XY; 45,X/47,XXY; 45,X/46,XY/47,XXY) van a mostrar un rango de presentaciones que van desde mujeres fenotípicas con las características del síndrome de Turner, hasta pacientes con genitales ambiguos o varones de apariencia normal, con

algunos de los estigmas del síndrome de Turner y talla baja. Las variaciones en la diferenciación gonadal pueden ir desde gónadas acintadas bilaterales, testículos disgenéticos bilaterales hasta testículos aparentemente normales. El desarrollo de los genitales externos y de los conductos internos va a depender del grado de diferenciación testicular y la capacidad de los testículos fetales para producir y secretar hormona anti-muleriana y testosterona, y su transformación periférica a dihidrotestosterona (DHT). El riesgo de tumores gonadales (por lo general gonadoblastoma) se aumenta en los pacientes con mosaico 45,X/46,XY, por lo cual está indicada la extirpación profiláctica de las gónadas acintadas o de los testículos criptorquídicos intrabdominales atroficos<sup>10</sup>. La resistencia androgénica, en el caso del síndrome de insensibilidad a los andrógenos, se puede presentar de forma completa con un cariotipo 46,XY, testículos bilaterales (ubicados en los pliegues labiales, el conducto inguinal o intraabdominalmente), conductos wolffianos ausentes o hipoplásicos, genitales externos de apariencia femenina con clítoris y labios menores hipoplásicos, saco vaginal ciego y derivados müllerianos ausentes o rudimentarios; estos casos generalmente se diagnostican en una adolescente femenina con desarrollo mamario normal, debido a la conversión de andrógenos a estrógenos por las enzimas aromatasas, y con amenorrea primaria. En la forma parcial de insensibilidad a los andrógenos, el fenotipo varía dependiendo de la actividad residual del receptor de andrógenos (AR), y puede ir desde una submasculinización severa con genitales externos femeninos hasta genitales de apariencia masculina; la presentación clásica en estos casos es con micropene, hipospadia severa y escroto bífido con o sin criptorquidia. Las formas leves generalmente se asocian con un desarrollo masculino normal o quizás con la presencia aislada de micropene, ginecomastia en la pubertad e infertilidad en la adultez<sup>11</sup>. A diferencia del mosaico 45,X/46,XY, el riesgo de neoplasia gonadal es muy variable, teniendo una presentación generalmente baja luego de la pubertad, entre 0,8 y 2%, sin embargo, el riesgo se va incrementando de forma progresiva con la edad, y por esta razón, la gonadectomía está

indicada luego de la adolescencia<sup>12</sup>.

Así como afectaciones cromosómicas se asocian con la presencia de una gónada disgenética, mutaciones puntuales en genes involucrados en el desarrollo gonadal, pueden también favorecer la presencia de este síndrome. En caso particular, mutaciones en el alelo T222P se relacionan con la incidencia de criptorquidia. El descenso testicular ocurre desde la semana 13 de gestación y finaliza con la llegada de los testículos al escroto antes del nacimiento. La primera fase, denominada transabdominal, ocurre en el segundo trimestre de la gestación y depende de una hormona secretada por las células intersticiales de Leydig denominada factor insulino similar tipo 3 (INSL3), de la hormona antimülleriana y de la presión intrabdominal; la segunda fase inguinoescrotal, ocurre en el tercer trimestre y es controlada principalmente por la testosterona y el nervio genitofemoral. La alteración en éste proceso generará criptorquidia, con una localización anatómica de los testículos en cualquier lugar a lo largo de la vía de descenso<sup>13,14</sup>. Mutaciones en el alelo T222P están asociadas con el fenotipo de criptorquidia en hombres, debido a una pobre expresión del receptor rico en leucina tipo 8 acoplado a proteína G (LGR8), el cual es estimulado por el INSL3 favoreciendo el descenso testicular<sup>15</sup>.

Por otra parte, elementos ajenos al cuerpo humano, capaces de alterar los procesos fisiológicos controlados por hormonas, denominados disruptores endocrinos, están involucrados en la aparición de los componentes del STD. Estas sustancias son capaces de desencadenar alteraciones genéticas específicas o afectar el efecto hormonal del proceso normal de diferenciación sexual conllevando a la manifestación de los componentes que caracterizan al STD<sup>16</sup>. En el caso particular del desarrollo del pene y la uretra en el embrión humano, el cual se inicia alrededor de la octava semana de gestación bajo la influencia de la DHT, así como del adecuado funcionamiento de los receptores de andrógenos<sup>17</sup>, si el desarrollo normal es interrumpido por defectos genéticos y/o disruptores endocrinos (sustancias anti-androgénicas y posiblemente estrogénicas) en la

vía metabólica de la formación de andrógenos, se puede generar hipospadia<sup>18</sup>. Kim y col demostraron que la exposición materna a estrógenos interrumpe la formación de la uretra en la descendencia masculina generando hipospadia<sup>19</sup>. También se evidenció en estudios experimentales en ratas, que la exposición a fungicidas, medicamentos como la loratadina y la benzofenona, un aditivo de productos cosméticos, estaban involucrados como disruptores endocrinos en el desarrollo uretral<sup>20</sup>.

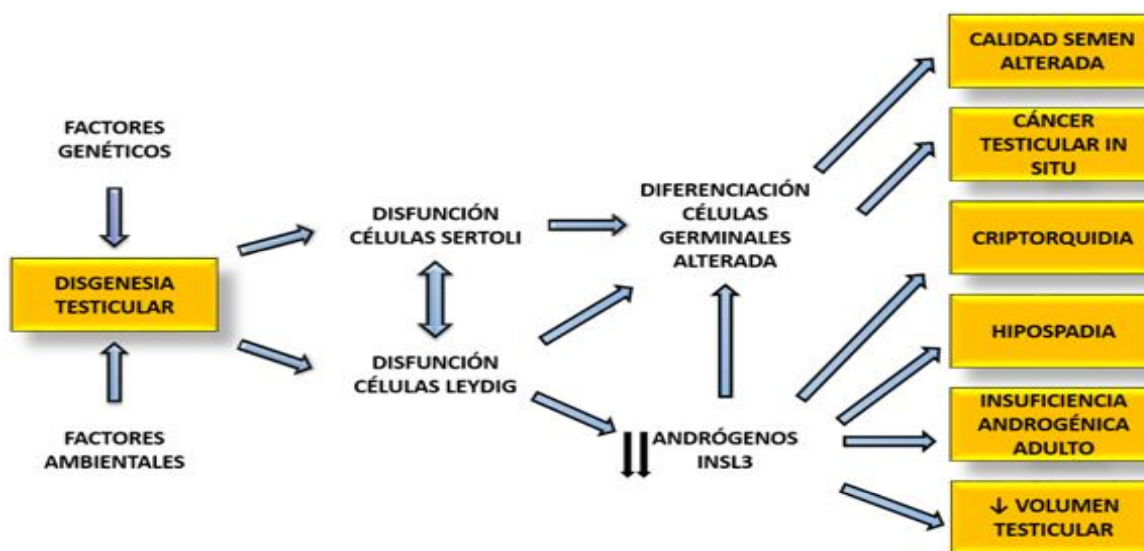
El carcinoma testicular in situ (CTIS) se considera el estadio precursor para la mayoría de los tumores testiculares invasivos de células germinales. Se ha visto una asociación entre el cáncer testicular y la infertilidad, al evidenciar CTIS en hombres infértiles quienes posteriormente desarrollaron tumores de células germinales. Partiendo de la hipótesis de que el origen del cáncer testicular y las alteraciones de la espermatogénesis pueden iniciarse en la vida fetal temprana, los investigadores han desarrollado estudios en donde han encontrado hallazgos de CTIS en los testículos disgenéticos de niños con trastornos del desarrollo sexual, sugiriendo el origen prenatal del cáncer testicular<sup>1</sup>. Así mismo, basados en la sobreexpresión de marcadores proteicos en el CTIS y en los precursores espermatogénicos fetales e infantiles<sup>21,22</sup>, se propone que el inicio de la transformación de las células germinales probablemente ocurre de forma temprana en la vida fetal. Investigaciones en biología molecular de las células del carcinoma in situ demostraron que algunos de estos marcadores se superponían con el perfil de expresión visto en las células madres embrionarias. Lo anteriormente expuesto sugiere que las células del CTIS se originan de las células germinales primordiales o de los gonadocitos<sup>23</sup>. Los mecanismos por los cuales las células germinales no se diferencian adecuadamente no han sido del todo dilucidados. Se cree que la causa es una alteración en la función de las células somáticas circundantes (células de Sertoli y de Leydig). Una inadecuada diferenciación de estas células generará una producción deficiente de factores y hormonas testiculares que actúan de manera paracrina y autocrina, siendo necesarias para la diferenciación de los gonadocitos<sup>24,25</sup>.

La alteración de la espermatogénesis es una condición con diversos orígenes, sin embargo, en la mayoría de los casos no se logra identificar el factor precipitante. Se han determinado factores hereditarios, adquiridos como el varicocele, la orquitis, y factores relacionados con el estilo de vida. Tan solo en un pequeño grupo de individuos infértiles se han asociado factores fetales como los trastornos del desarrollo de las células de Sertoli, afectación directa de las células germinales o una inadecuada diferenciación de las células de Leydig<sup>26</sup>. Aunque la alteración de la espermatogénesis puede iniciar después del nacimiento, algunos casos pueden tener un origen fetal o perinatal como en los niños y adultos con historia de criptorquidia<sup>27,28</sup>.

En conclusión, cualquier alteración en la función de las células de Leydig y de Sertoli en la vida fetal, puede interferir con la diferenciación normal de las células germinales fetales, en la producción de testosterona, en la síntesis de INSL3, y probablemente de otros factores, los cuales en última instancia pueden desencadenar uno o varios de los síntomas del STD que se manifestarán al momento del nacimiento o más tarde en la vida adulta (Figura 1).

## EPIDEMIOLOGÍA

La prevalencia del síndrome de testículo disgenético ha sido difícil de determinar dada la variabilidad en su presentación clínica. Algunos autores han tratado de determinar la asociación entre el cáncer testicular (estadio clínico más severo) y las alteraciones reproductivas masculinas, con el STD<sup>29</sup>. Hoei-Hansen y cols, encontraron una incidencia acumulada del 25,2% de signos microscópicos de disgenesia testicular (microcalcificaciones, patrón único de células de Sertoli y túbulos indiferenciados) y un 11,5% de alteraciones en la espermatogénesis en los testículos contralaterales de pacientes con cáncer testicular de células germinales<sup>30</sup>. Investigaciones más recientes han intentado determinar la prevalencia de neoplasia en las gónadas disgenéticas de niños y adultos. Un estudio realizado en Polonia en pacientes con STD demostró la presencia de neoplasia de células germinal es en el 53,2% (51,1% niños y 55,3% adultos/adolescentes), tumor de células germinal es invasivo en el 11,7% (90,9% adultos/adolescentes), gonadoblastoma en el 16% y carcinoma testicular in situ en el 25,5%<sup>31</sup>. Así mismo, el cáncer testicular está asociado con pobre calidad del semen y/o criptorquidia;



**Figura 1.** Representación esquemática de la relación entre la patogénesis y las manifestaciones clínicas del síndrome de testículo disgenético. Adaptado de Olesen IA, et al. Environment, testicular dysgenesis and carcinoma in situ testis. Best Pract Res Clin Endocrinol Metab. 2007;21:462-478<sup>1</sup>.

la prevalencia de carcinoma in situ en hombres con historia de criptorquidia se ha determinado aproximadamente en un 2-4% y del 0,74% en hombres con infertilidad<sup>7</sup>.

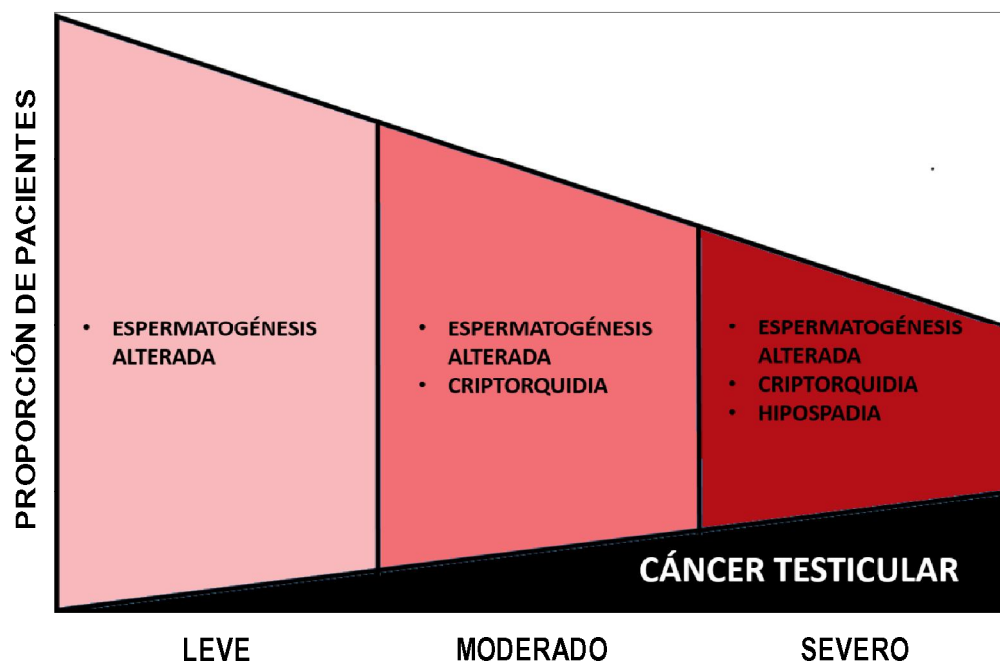
### COMPONENTES DEL SÍNDROME DE TESTÍCULO DISGENÉTICO

La expresión clínica de los síntomas en un determinado síndrome puede variar considerablemente, incluso cuando éste es causado por un solo defecto genético. Lo mismo puede suceder en el STD. En los individuos afectados con las formas menos severas, pueden manifestarse con uno o dos de los componentes. Las formas leves y más comunes, se caracterizan por pobre calidad del semen y tamaño testicular ligeramente disminuido. Las formas más severas, como en los individuos con cariotipo 45,X/46,XY, a menudo cursan con tres o cuatro de las características del síndrome, es decir: criptorquidia uni o bilateral, espermatogénesis

alterada, hipospadia y/o neoplasia testicular. En la figura 2 se muestra como la sintomatología puede variar con la severidad y la frecuencia de presentación del síndrome. Se debe destacar que además de las formas disgenéticas de insuficiencia testicular, existen las formas adquiridas que desencadenan una falla en la reproducción masculina, como es el caso de la atrofia testicular causada por la orquitis, la torsión testicular, el efecto de ciertos medicamentos o la irradiación; de esta forma, el STD no desencadena todos los casos de alteraciones en la fertilidad, mientras que el cáncer testicular, la mayoría de las veces, es probablemente resultado del STD<sup>1,16</sup>.

### CONSECUENCIAS POTENCIALES EN EL ADULTO CON STD

Numerosos autores se han cuestionado el hecho de que se puedan presentar otras consecuencias posibles en la vida adulta como resultado de



**Figura 2.** Esquema ilustrativo de la relación entre la frecuencia relativa de los diferentes síntomas del STD. Es de resaltar que el incremento de la severidad se asocia a una disminución en la incidencia global del STD y a un incremento en la proporción de pacientes que desarrollan cáncer testicular. Adaptado de Skakkebaek NE, et al. Testicular dysgenesis syndrome: an increasingly common developmental disorder with environmental aspects. Hum Reprod. 2001;5:972-978<sup>16</sup>.

la alteración en la acción y producción de los andrógenos durante la vida fetal<sup>32</sup>. Tal vez la más importante sería el compromiso de la función en las células de Leydig durante la vida adulta que se puede presentar en los pacientes con carcinoma testicular in situ<sup>33</sup>. Estos pacientes tienen alteración de la espermatogénesis en el testículo contralateral y muestran niveles altos de hormona luteinizante (LH) y de hormona folículo estimulante (FSH) así como una tendencia a mantener niveles de testosterona más bajos<sup>33,34</sup>. Esto nos orienta a que las células de Leydig pueden ser disfuncionales en el STD y afectar las células de Sertoli<sup>35</sup>.

En conclusión, el STD es una enfermedad compleja y multifactorial que involucra factores genéticos y ambientales (disruptores endocrinos) que desencadenan las diferentes alteraciones durante el desarrollo gonadal masculino que se manifestarán en el recién nacido con hipospadia y/o criptorquidia y en el adulto con trastornos de la fertilidad y/o cáncer testicular. La presencia de uno de sus componentes incrementa el riesgo de padecer otro, y esto es aplicable tanto en los pacientes adultos como en los pediátricos. La prevalencia es difícil de determinar dada su gran variabilidad de presentación. Es importante el reconocimiento de esta entidad por parte de los médicos dado el riesgo de padecer cáncer testicular en los niños que presentan hipospadia y/o criptorquidia, y así mismo en aquellos adultos con problemas de infertilidad.

### CONFLICTO DE INTERESES

Los autores declaran que no existen conflictos de intereses.

### REFERENCIAS BIBLIOGRÁFICAS

- Olesen IA, Sonne SB, Hoei-Hansen CE, Rajpert-De Meyts E, Skakkebaek NE. Environment, testicular dysgenesis and carcinoma in situ testis. *Best Pract Res Clin Endocrinol Metab* 2007;21:462-478.
- Savage MO, Lowe DG. Gonadal neoplasia and abnormal sexual differentiation. *Clin Endocrinol (Oxford)* 1990;32:519-533.
- Chevalier N, Brucker-Davis FO, Lahlou N, Coquillard P, Pugeat M, Pacini P, Panaïa-Ferrari P, Wagner-Mahler K, Fénichel P. A negative correlation between insulin-like peptide 3 and bisphenol A in human cord blood suggests an effect of endocrine disruptors on testicular descent during fetal development. *Hum Reprod* 2015;30:447-453.
- Li X, Chen X, Hu G, Li L, Su H, Wang Y, Chen D, Zhu Q, Li C, Li J, Wang M, Lian Q, Ge RS. Effects of in utero exposure to dicyclohexyl phthalate on rat fetal leydig cells. *Int J Environ Res Public Health* 2016;13:246-258.
- Wakeling SI, Miles DC, Western PS. Identifying disruptors of male germ cell development by small molecule screening in ex vivo gonad cultures. *BMC Res Notes* 2013;6:168-176.
- Rantakokko P, Main KM, Wohlfart-Veje C, Kiviranta H, Airaksinen R, Vartiainen T, Skakkebaek NE, Toppari J, Virtanen HE. Association of placenta organotin concentrations with congenital cryptorchidism and reproductive hormone levels in 280 newborn boys from Denmark and Finland. *Hum Reprod* 2013;28:1647-1660.
- Rorth M, Rajpert-DeMeyts E, Andersson L, Dieckmann KP, Fosså SD, Grigor KM, Hendry WF, Herr HW, Looijenga LH, Oosterhuis JW, Skakkebaek NE. Carcinoma in situ in the testis. *Scand J Urol Nephrol Suppl.* 2000:166-186.
- Jørgensen N, Rajpert-De Meyts E, Main KM, Skakkebaek NE. Testicular dysgenesis syndrome comprises some but not all cases of hypospadias and impaired spermatogenesis. *Int J Androl* 2010;33:298-303.
- Hughes IA. Intersex. *BJU Int* 2002;90:769-776.
- Conte FA, Grumbach MM. Trastornos de la determinación y diferenciación sexual. En: Gardner DG, Shoback D. *Greenspan: Endocrinología básica y clínica*. México: McGraw-Hill; 2012:479-525.
- Mongan NP, Tadokoro-Cuccaro R, Bunch T, Hughes IA. Androgen insensitivity syndrome. *Best Pract Res Clin Endocrinol Metab* 2015;29:569-580.

12. Cools M, Drop SL, Wolffenbuttel KP, Oosterhuis JW, Looijenga LH. Germ cell tumors in the intersex gonad: old paths, new directions, moving frontiers. *Endocr Rev* 2006;27:468-484.
13. Hutson JM, Li R, Southwell BR, Petersen BL, Thorup J, Cortes D. Germ cell development in the postnatal testis: the key to prevent malignancy in cryptorchidism? *Front Endocrinol* 2013;3:176. doi: 10.3389/fendo.2012.00176.
14. Adham IM, Agoulnik AI. Insulin-like 3 signalling in testicular descent. *Int J Androl* 2004;27:257-265.
15. Bogatcheva NV, Ferlin A, Feng S, Truong A, Gianesello L, Foresta C, Agoulnik AI. T222P mutation of the insulin-like 3 hormone receptor LGR8 is associated with testicular maldescent and hinders receptor expression on the cell surface membrane. *Am J Physiol Endocrinol Metab* 2007;292:E138-E144.
16. Skakkebaek NE, Rajpert-De Meyts E, Main KM. Testicular dysgenesis syndrome: an increasingly common developmental disorder with environmental aspects. *Hum Reprod* 2001;16:972-978.
17. Arboleda VA, Quigley CA, Vilain E. Genetic basis of gonadal and genital development. In: De Groot LJ, Jameson JL, De Kretser DM, Giudice LC, Grossman AB, Melmed S, Potts JT, Weir GC. *Endocrinology Adult and Pediatric*. 7th ed. Philadelphia: Elsevier Saunders;2016:2050-2085.
18. Baskin LS. Hypospadias and urethral development. *J Urol* 2000;163:951-956.
19. Kim KS, Torres CR Jr, Yucel S, Raimondo K, Cunha GR, Baskin LS. Induction of hypospadias in a murine model by maternal exposure to synthetic estrogens. *Environ Res* 2004;94:267-275.
20. Botta S, Cunha GR, Baskin LS. Do endocrine disruptors cause hypospadias? *Transl Androl Urol* 2014;3:330-339.
21. Jorgensen N, Giwercman A, Muller J, Skakkebaek NE. Immunohistochemical markers of carcinoma in situ of the testis also expressed in normal infantile germ cells. *Histopathology* 1993;22:373-378.
22. Jorgensen N, Rajpert-DeMeyts E, Graem N, Müller J, Giwercman A, Skakkebaek NE. Expression of immunohistochemical markers for testicular carcinoma in situ by normal human fetal germ cells. *Lab Invest* 1995;72:223-231.
23. Almstrup K, Hoei-Hansen CE, Wirkner U, Blake J, Schwager C, Ansorge W, Nielsen JE, Skakkebaek NE, Rajpert-De Meyts E, Leffers H. Embryonic stem cell-like features of testicular carcinoma in situ revealed by genome-wide gene expression profiling. *Cancer Res* 2004;64:4736-4743.
24. Rajpert-DeMeyts E, Jorgensen N, Graem N, Müller J, Cate RL, Skakkebaek NE. Expression of anti-Mullerian hormone during normal and pathological gonadal development: association with differentiation of Sertoli and granulosa cells. *J Clin Endocrinol Metab* 1999;84:3836-3844.
25. Rajpert-DeMeyts E. Developmental model for the pathogenesis of testicular carcinoma in situ: genetic and environmental aspects. *Hum Reprod Update* 2006;12:303-323.
26. Ferlin A, Arredi B, Zuccarello D, Garolla A, Selice R, Foresta C. Paracrine and endocrine roles of insulin-like factor 3. *J Endocrinol Invest* 2006;29:657-664.
27. Taskinen S, Hovatta O, Wikstrom S. Early treatment of cryptorchidism, semen quality and testicular endocrinology. *J Urol* 1996;156:82-84.
28. Cortes D. Cryptorchidism--aspects of pathogenesis, histology and treatment. *Scand J Urol Nephrol Suppl* 1998;196:1-54.
29. Jacobsen R, Bostofte E, Engholm G, Hansen J, Olsen JH, Skakkebaek NE, Moller H. Risk of testicular cancer in men with abnormal semen characteristics: cohort study. *BMJ* 2000;321:789-792.
30. Hoei-Hansen CE, Holm M, De Meyts ER, Skakkebaek NE. Histological evidence of testicular dysgenesis in contralateral biopsies from 218 patients with testicular germ cell cancer. *J Pathol* 2003;200:370-374.
31. Slowikowska-Hilczler J, Szarras-Czapnik M, Wolski JK, Oszukowska E, Hilczler M, Jakubowski L, Walczak-Jedrzejowska R, Marchlewska K, Filipiak E, Kaluzewski B, Baka-Ostrowska M, Niedzielski J, Kula K. The risk of neoplasm associated with dysgenetic testes in prepubertal and pubertal/adult patients. *Folia Histochem Cytobiol* 2015;53:218-226.
32. Sharpe RM, Skakkebaek NE. Testicular dysgenesis syndrome: mechanistic insights and potential new downstream effects. *Fertil Steril* 2008;89 (2 Suppl):e33-38.
33. Petersen PM, Giwercman A, Hansen SW, Berthelsen JG, Daugaard G, Rorth M, Skakkebaek NE. Impaired testicular function in patients with carcinoma-in-situ of the testis. *J Clin Oncol* 1999;17:173-179.
34. Andersson AM, Jorgensen N, Frydelund-Larsen L, Rajpert-De Meyts E, Skakkebaek NE. Impaired Leydig cell function in infertile men: a study of 357 idiopathic infertile men and 318 proven fertile controls. *J Clin Endocrinol Metab* 2004;89:3161-3167.
35. Joensen UN, Jørgensen N, Rajpert-De Meyts E, Skakkebaek NE. Testicular dysgenesis syndrome and leydig cell function. *Basic Clin Pharmacol Toxicol* 2008;102:155-161.