

# VARIACIÓN ANATÓMICA DE LA ARTERIA LINGUAL DEL CAPRINO

## Anatomic Variation of the Lingual Artery in Goats

*Emérita Abreu-García<sup>1</sup>, Quiterio Núñez-Miranda<sup>1</sup>, Fidel Alejandro Pariacote<sup>2</sup> y Hugo Graterol<sup>1</sup>.*

<sup>1</sup> *Departamento de Sanidad Animal, Programa Ciencias Veterinarias, Universidad Nacional Experimental Francisco de Miranda (UNEFM). Coro, Venezuela.* <sup>2</sup> *Departamento de Producción Animal, Programa Ciencias Veterinarias, Universidad Nacional Experimental Francisco de Miranda (UNEFM). Coro, Venezuela E-mail: demerita@gmail.com*

### RESUMEN

Se describe la variación del origen y distribución de la arteria lingual. La variación fue observada en un espécimen caprino hembra, mestizo Criollo de 6 años de edad, de varios animales normalmente usados para las prácticas de disección de la Unidad Curricular Anatomía de los Animales Domésticos de la Escuela de Veterinaria de la Universidad Nacional Experimental Francisco de Miranda, Edo. Falcón, Venezuela. La arteria carótida común izquierda emite la arteria lingual izquierda, ésta continuó rostralmente sobre la pared lateral de la faringe, para situarse craneal al hueso hioides entre los músculos hiogloso y geniogloso, donde terminó en dos ramas, una derecha y otra izquierda, ambas proporcionaron las arterias profunda de la lengua y sublingual, quienes se encargaron de irrigar el lado respectivo de la lengua. La arteria lingual derecha derivó de la arteria carótida externa derecha y terminó ramificándose en la pared lateral derecha de la faringe.

**Palabras clave:** Variación anatómica; caprino; arteria lingual.

### ABSTRACT

A variation in origin and distribution of the lingual artery was described. The variation was observed in a female, crossbred, six-year-old goat specimen out of several animals normally used for dissection practices in the course of Anatomy of the Domesticated Animal at the Francisco de Miranda University, Veterinary School, Falcón State, Venezuela. The common left carotid artery gave off the left lingual artery. This artery continued rostrally over the lateral wall of the pharynx to situate cranially at the hyoid bone between the hyoglossus and genioglossus muscles, where it ended in two branches one at each right and left side. These branches gave off the deep lingual and sublingual arteries, responsible for the irrigation of both side of the tongue respectively. The right external carotid artery gave off the right lingual artery. This artery ended branching off on the right lateral wall of the pharynx.

**Key words:** Anatomic variation; goat; lingual artery.

## INTRODUCCIÓN

El conocimiento del trayecto de los vasos sanguíneos en el segmento cuello es importante, tanto en el campo de la anatomía como en el de la cirugía, ya que variaciones de este aspecto morfológico, pueden comprometer los órganos ubicados en la parte superior de la faringe, al momento de la remoción quirúrgica de cualquier lesión.

En los pequeños rumiantes después del nacimiento, la arteria carótida común (*A. carotis communis*), tanto la derecha como la izquierda, termina como arterias occipital (*A. occipitalis*) y carótida externa (*A. carotis externa*), respectivamente, donde esta última, caudal al ángulo de la mandíbula da origen a la arteria lingual (*A. lingualis*) en caprinos (*Capra hircus*) [2, 10], en ovinos (*Ovis aries*) [1, 4, 6], en ovinos y caprinos [3, 7, 9], que se encarga de irrigar las partes de la lengua de cada lado correspondiente.

Estos autores reportan que en ambas especies, la arteria lingual continuó rostralmente entre los músculos hiogloso (*M. hioglossus*) y geniogloso (*M. genioglossus*), y en la parte molar del hueso mandibular, termina en dos ramas, una en dorsal, la arteria lingual profunda (*A. profunda linguae*) y otra en ventral, la arteria sublingual (*A. sublingualis*). La primera, luego de su origen, cursa rostral por la superficie lateral del músculo geniogloso, y con un trayecto sinuoso, se dirige hacia el vértice de la lengua, proporcionando las ramas linguales dorsales (*Rami dorsales linguae*). La segunda, la arteria sublingual, continúa rostral por la superficie medial del músculo hiogloso [1, 4, 7, 8, 9]; aunque otros autores [1, 3] señalan que en caprinos esta arteria puede observarse pequeña o estar ausente. Luego, perfora el músculo milohioideo (*M. mylohyoideus*) para dar origen a la arteria submentoniana (*A. submentalis*) en ovinos [1, 3, 4] y en caprinos [2], para ramificarse sobre la región mentoniana.

El objetivo del presente artículo fue describir la variación anatómica en el origen y distribución de la arteria lingual del caprino.

## MATERIALES Y MÉTODOS

La especie caprina es usada para el estudio de la anatomía en la Escuela de Veterinaria de la Universidad Nacional Experimental Francisco de Miranda, estado Falcón, Venezuela. Se prepararon 20 caprinos de diferente sexo, edad y aparentemente sanos. Estos animales procedían de los sistemas de producción tipo de la región, normalmente conformados por Criollo y cruces de Criollo con razas recientemente introducidas, siendo la Alpina, Nubiana y Canaria, las más comunes [5].

Los animales fueron anestesiados con una solución de hidrato de cloral (9 gr) y sulfato de magnesio (60 gr) en 500 mL de agua destilada, la cual fue administrada por la vena yugular externa, con una cánula de vidrio. La arteria carótida común externa fue expuesta y canulada para producir la exanguinación. Se administró por gravedad, a través de esta arteria, la solución fijadora preparada a base de formol (10%), glicerina (8%) y

agua (82%). Se ligaron los vasos sanguíneos y los especímenes se mantuvieron en una cámara de refrigeración (REINSA, modelo 41609, Refrigeración Industrial S.A., Maracaibo-Zulia-Venezuela) a una temperatura de 4°C por 15 días. Luego fueron depositados en tanques con agua y formol (5%), hasta el momento de la disección.

## RESULTADOS Y DISCUSIÓN

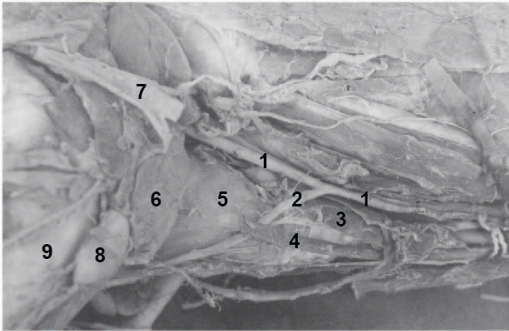
Durante la disección rutinaria en las clases prácticas de la Unidad Curricular Anatomía de los Animales Domésticos de un espécimen hembra caprino, cruzada mestizo Criollo, de seis años de edad, aproximadamente, se observó que la arteria lingual izquierda a nivel del extremo craneal de la glándula tiroidea, se originó de la arteria carótida común izquierda, mostrando un diámetro de 3 mm, luego la arteria continuó su recorrido profundo a la inserción del músculo esternotiroideo, cursó por la pared lateral de la laringe y profunda a los músculos esternomandibular y omohioideo y glándula mandibular (FIGS. 1 y 2).

La arteria lingual izquierda continuó su recorrido y rostral al hueso hioides, entre los músculos hiogloso y geniogloso, terminó en dos ramas, una derecha y otra izquierda, describiendo cada una de éstas, un trayecto intralingual del lado respectivo y a nivel de la parte molar del hueso mandibular, ambas ramas dan origen a las arterias profunda de la lengua y sublingual (FIGS. 3 y 4).

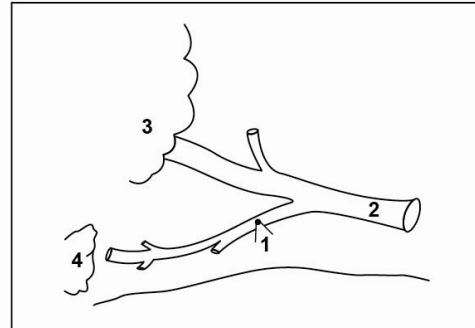
La arteria carótida externa derecha a nivel del ángulo caudal de la mandíbula dio origen a la arteria lingual derecha, mostrando ésta, un diámetro de 1 mm, la arteria continuó rostralmente medial al tendón intermedio y vientre rostral del m. digástrico (*m. digastricus*), para terminar ramificándose en la pared lateral de la faringe (FIGS. 5 y 6).

En el espécimen evaluado, la arteria lingual derecha se originó de la arteria carótida externa derecha, concordando con lo citado en pequeños rumiantes [1, 6, 7, 9, 10]; mientras que la arteria lingual izquierda derivó de la arteria carótida común izquierda, concordando con lo observado en la especie bovina (*Bos taurus*) [3]. Este autor señala que en bovino es frecuente este origen en ambas arterias linguales.


La arteria lingual derecha terminó en la pared lateral de la faringe, no coincidiendo con lo reportado en la bibliografía revisada para pequeños rumiantes. Mientras la arteria lingual izquierda dio origen a las arterias linguales profundas y sublinguales de ambos lados y asumió la totalidad de la irrigación de la lengua. Este comportamiento fue observado por Daghash [2], en uno de los 27 caprinos adultos evaluados. Este autor reporta cinco patrones de terminación de la arteria lingual en caprinos adultos sin raza definida. En el primer patrón, las arterias linguales, tanto, derecha como izquierda dan origen a la arteria sublingual, y ésta continuó como arteria profunda de la lengua, respectivamente. En el segundo, las arterias linguales de ambos lados forman un arco ventral y luego cada una de éstas, continuaron como arteria profunda de la lengua del lado respectivo; del arco nacieron las arterias sublinguales derecha e izquierda. En el tercer



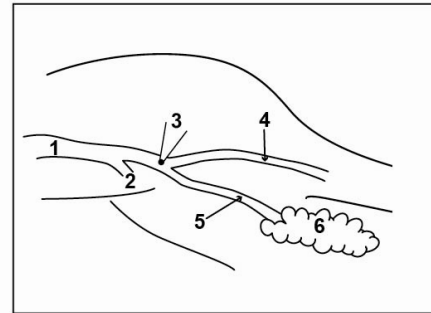
**FIGURA 1.** SUPERFICIE LATERAL IZQUIERDA DEL CUELLO DEL CAPRINO. 1: ARTERIA CARÓTIDA COMÚN IZQUIERDA. 2: ARTERIA LINGUAL IZQUIERDA. 3: GLÁNDULA TIROIDES. 4: MÚSCULO ESTERNOTIROIDEO. 5: PARED LATERAL DE LA LARINGE. 6: GLÁNDULA MANDIBULAR. 7: VENA YUGULAR EXTERNA (CORTADA Y RETRAÍDA CRANEAL). 8: NÓDULO LINFÁTICO MANDIBULAR. 9: HUESO MANDIBULAR.



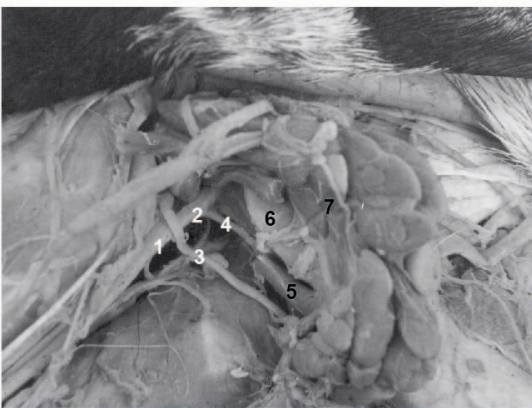
**FIGURA 2.** ESQUEMA DE LA VARIACIÓN DEL ORIGEN DE LA ARTERIA LINGUAL IZQUIERDA. 1: ARTERIA LINGUAL IZQUIERDA. 2: ARTERIA CARÓTIDA COMÚN IZQUIERDA. 3: GLÁNDULA MANDIBULAR. 4: NÓDULO LINFÁTICO MANDIBULAR.



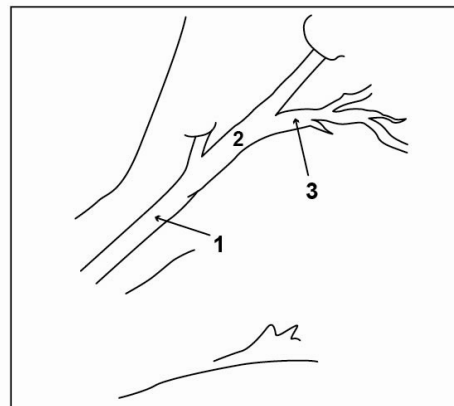
**FIGURA 3.** SUPERFICIE MEDIAL IZQUIERDA DE LA LENGUA DEL CAPRINO. 1: ARTERIA LINGUAL IZQUIERDA. 2: RAMA DERECHA DE LA ARTERIA LINGUAL IZQUIERDA. 3: RAMA IZQUIERDA DE LA ARTERIA LINGUAL IZQUIERDA. 4: ARTERIA PROFUNDA DE LA LENGUA. 5: ARTERIA SUBLINGUAL. 6: MÚSCULO HIOGLOSO. 7: MÚSCULO GENIOGLOSO. 8: MÚSCULO ESTILOGLOSO. 9: MÚSCULO GENIHIODEO. 10: GLÁNDULA SUBLINGUAL.



**FIGURA 4.** ESQUEMA DE LA DISTRIBUCIÓN DE LA ARTERIA LINGUAL IZQUIERDA DEL CAPRINO. 1: ARTERIA LINGUAL IZQUIERDA. 2: RAMA DERECHA DE LA ARTERIA LINGUAL IZQUIERDA. 3: RAMA IZQUIERDA DE LA ARTERIA LINGUAL IZQUIERDA. 4: ARTERIA PROFUNDA DE LA LENGUA. 5: ARTERIA SUBLINGUAL. 6: GLÁNDULA SUBLINGUAL.



**FIGURA 5.** SUPERFICIE LATERAL DERECHA DEL CUELLO DEL CAPRINO. 1: ARTERIA CARÓTIDA COMÚN DERECHA. 2: ARTERIA CARÓTIDA EXTERNA DERECHA. 3: NERVIPO HIPOGLOSO DERECHO. 4: ARTERIA LINGUAL DERECHA. 5: MÚSCULO DIGÁSTRICO. 6: ÁNGULO DE LA MANDÍBULA. 7: GLÁNDULA MANDIBULAR.



**FIGURA 6.** ESQUEMA DEL ORIGEN DE LA ARTERIA LINGUAL DERECHA EN EL CAPRINO. 1: ARTERIA CARÓTIDA COMÚN DERECHA. 2: ARTERIA CARÓTIDA EXTERNA DERECHA. 3: ARTERIA LINGUAL DERECHA.

patrón, la arteria lingual derecha continuó como arteria profunda de la lengua derecha, mientras que la arteria lingual izquierda proporcionó origen a las arterias sublinguales, y luego continuó como arteria profunda de la lengua izquierda. En el cuarto patrón, la arteria lingual derecha presentó un diámetro pequeño, por lo cual la izquierda asumió la irrigación de la lengua, ya que proporcionó el origen a las arterias sublingual y lingual profunda de ambos lados y en el quinto patrón, la arteria lingual izquierda de gran tamaño se anastomosó con la arteria lingual derecha de pequeño diámetro, para formar un arco y de éste se originaron las arterias linguales profundas de cada lado respectivo y la arteria sublingual derecha, mientras que la arteria sublingual izquierda nació de la arteria lingual izquierda.

## CONCLUSIONES

La arteria lingual izquierda del caprino se originó de la arteria carótida común izquierda y sus ramas terminales fueron las arterias linguales profundas y sublinguales, las cuales se encargaron de irrigar tanto el lado derecho como izquierdo de la lengua.

La arteria lingual derecha derivó de la arteria carótida externa derecha y terminó ramificándose en la pared lateral de la faringe.

## REFERENCIAS BIBLIOGRÁFICAS

- [1] BARONE, R. Arterè carotide externe. **Anatomie Comparée des mammifères domestiques**. Tome 5. Angiologie. VIGOT. Paris, Pp 145-193. 1996.
- [2] DAGHASH, S. Anatomical Studies on Terminal Branches of the Lingual Artery of the Adult Goat (*Capra hircus*). **J. of Agricult. and Vet. Sci.** 1(1):33-43. 2008.
- [3] GETTY, R. Arterias. **Anatomía de los animales domésticos. Sisson-Grossman**. Tomo I. 5ta. Ed. Salvat S.A. Barcelona-España, Pp 1112-1115. 1982.
- [4] JABBAR, A. Macroscopical and microscopical observations of the tongue in the Iraqi goats (*Capra hircus*). **Intern. J. of Advan. Res.** 2(6):642-648. 2014.
- [5] PARIACOTE, F.A. El Caprino. En: González-Jiménez, E.; Bisbal, F. (Eds.) **Los Recursos Zoogenéticos de Venezuela**. Ministerio del Ambiente y Recursos Naturales. MARN. Venezuela, Pp 73-91. 2007.
- [6] RASHWAN, A.; SAYED-AHMED, A.; ELSHARABY, A. Comparative anatomical studies in the terminal branches of the lingual artery of the adult sheep and dog. **Alexandria J. of Vet. Sci.** 34:63-76. 2011.
- [7] RAUF, S.; ISLAM, M.; ANAM, M. Macroscopic and microscopic study of the mandibular salivary gland of Black Bengal goats. **Bangl. J. Vet. Med.** 2(2):137-142. 2004.
- [8] SANDOVAL, J. Arterias de la cabeza. **Tratado de Anatomía Veterinaria**. Tomo III: Cabeza y sistemas viscerales. Sorles. Valdelafuente (León), Pp 73-75. 2000.
- [9] SCHALLER, O. Angiología. Ruminantia (rumiantes). **Nomenclatura anatómica veterinaria ilustrada**. Acribia S.A. Zaragoza (España), Pp 258-259. 1996.
- [10] SCHUMMER, A.; WILKENS, H.; VOLLMERHAUS, B.; HABERMEHL, K-H. Arteries of the head and neck. **The circulatory system, the skin, and the cutaneous organs of the domestic mammals**. Verlag Paul Parey. Berlin, Pp 99-105. 1981.