

FISIOLÓGÍA DEL APARATO DIGESTIVO 2009

**CASOS DE ESTUDIO:**

- # 1 Acalasia o cardioespasmo
- # 2 *Victoria* y el vicio del “perro caliente”
- # 3 El colon de *Megan*
- # 4 Resección del ileon
- # 5 Intolerancia a la lactosa
- # 6 Síndrome de Zollinger-Ellison

**Caso # 1**

**UN CLÁSICO: ACALASIA EN UNA JOVEN**

Una joven de 19 años consulta por “problemas para deglutir”. Desde hace 10 meses notó presión y llenura retroesternal inmediatamente después de deglutir. Inicialmente desaparecía minutos después pero progresivamente fue empeorando. Por varios meses ha sido incapaz de comer una comida completa sólida o líquida y además con dolor importante disparado por la ingesta. Con frecuencia regurgita la comida no digerida, eso aliviaba temporalmente los síntomas. Además presenta pérdida de peso significativa.

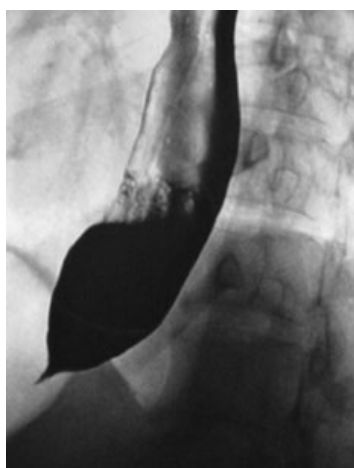
Un estudio radiológico con barrio mostró un esófago distendido que terminaba en pico de pájaro en el esfínter esofágico inferior (EEI) (Fig. 1). Algo de barrio pasaba al estómago pero el EEI nunca se abrió completamente (Fig. 2). La mucosa del esófago era de apariencia suave normal (Fig. 3). A la endoscopia se observó retención de saliva en el esófago distal que era normal, sin embargo, macroscópicamente el área del EEI era puntiforme (Fig. 4). El endoscopio pudo pasarse al estómago fácilmente, el cual estaba normal. El estudio manométrico mostró que no había motilidad en el esófago. El EEI tenía presión normal de reposo pero no se relajaba con la deglución (Fig. 5).

**Discusión:**

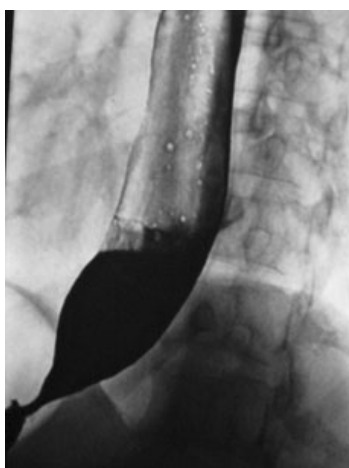
Los estudios confirmaron la impresión inicial de una alteración de la motilidad del esófago, demostrando los hallazgos clásicos de acalasia. Esta es una alteración idiopática del esófago. Hay ausencia de neuronas que contienen óxido nítrico (NO) en el plexo mientérico del esófago distal, lo que causa la incapacidad para relajar el EEI. Además el esófago muestra contracciones simultáneas que no se propagan, es decir no hay adecuada peristalsis. El barrio deglutido, examen de elección, muestra el estrechamiento regular del esófago distal, asociado con la distensión esofágica y retención de comida. La mucosa se observó normal con la endoscopia que se usa para descartar procesos infiltrativos en la unión esófago gástrica. La meta del tratamiento es reducir la presión de reposo para permitir el paso del bolo al estómago. La terapia con medicamentos con relajantes del músculo liso, nitratos orgánicos y bloqueadores de canales de calcio tiene efecto limitado

temporal. Mejores opciones son el tratamiento con toxina botulínica pero también es temporal, la dilatación que muchas veces se necesita repetir y la cirugía de la parte muscular del EEI, que es lo más efectivo.

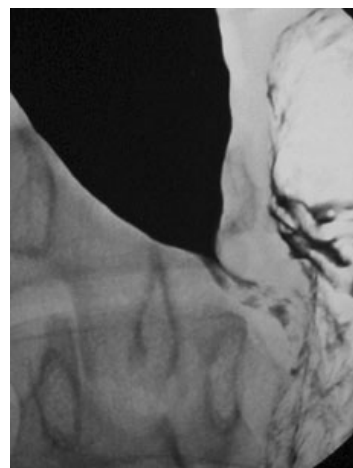
Klaus Bielefeldt, M.D., Ph.D.



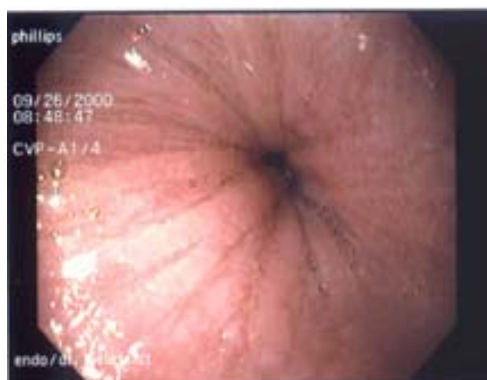
**Fig. 1**



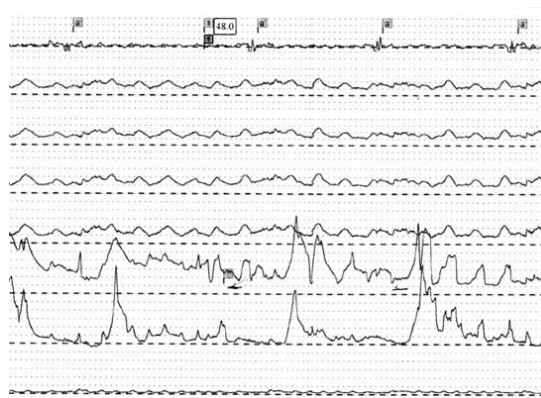
**Fig. 2**



**Fig. 3**



**Fig. 4**



**Fig. 5**

### **Referencias:**

AGA Technical review on treatment of patients with dysphagia caused by benign disorders of the distal esophagus. *Gastroenterology* (1999) 117: 233-254.

Goldengerg S.P. et al.: Classic and vigorous achalasia: a comparison of manometric, radiographic and clinical findings. *Gastroenterology* (1991) 101: 743-748.

Pasricha P.J. et al.: Intrasphincteric botulinum toxin for the treatment of achalasia. N. Engl. J. Med. (1995) 322: 774-778.

Reynolds J.C. & Parkman H.P. (1989) Achalasia. Gastroenterol. Clin. North Am. 18: 233-255.

**Tomado, traducido y modificado** de: Virtual Hospital <http://www.vh.org/index.html> Case-Based Learning in Gastroenterology and Hepatology: Esophageal Disorders.  
<http://www.vh.org/adult/provider/internalmedicine/GICases/Esophageal/Achalasia/Achalasia.html>All contents copyright © 1992-2005 the Author(s) and The University of Iowa.

**XP/2005.**

## Caso # 2

### VICTORIA Y EL VICIO DEL “PERRO CALIENTE”

#### Historia del caso

Victoria, una adolescente de 14 años, estudiante de bachillerato, compró para el almuerzo un perro caliente, en una venta ambulante. En la tarde comenzó a sentir náuseas y su piel se puso pálida y húmeda. Su corazón latía rápidamente y se sintió mareada y débil. Su boca tenía abundante salivación y su máscara de ojos comenzó a deslizarse a causa de las lágrimas. De repente ella corrió al baño y vomitó.

#### PREGUNTAS

1. ¿Cuáles nervios motores coordinan el movimiento a lo largo del tracto gastrointestinal?
2. ¿Cuáles eventos GI ocurren durante el vómito?
3. ¿Cuál centro en el tallo coordina el vómito?
4. ¿Cuáles vías somáticas están involucradas en el reflejo del vómito?
5. ¿Cuáles son las vías autonómicas?
6. ¿Cómo llegan las señales sensoriales que produce vómito al centro del vómito en el tallo cerebral?
7. ¿Cómo las toxinas en la sangre llegan al centro del vómito en el tallo?
8. ¿Qué son los antieméticos y cómo trabajan?
9. ¿Qué explica la palidez de Victoria, la piel sudorosa, frecuencia cardíaca rápida y mareo?
10. ¿Qué causa la salivación acuosa excesiva y las lágrimas?

#### Discusión del caso

##### ¿Qué nervios motores coordinan la motilidad intestinal?

La motilidad del intestino requiere un juego complejo de nervios somáticos, entéricos, simpáticos y parasimpáticos. El movimiento en extremos oral y anal es controlado por el SN somático. Cuando la comida es masticada y deglutida es empujada en la orofaringe por la lengua. Este movimiento es voluntario. El movimiento del bolo en la faringe estimula centros de deglución en el tallo, produciendo una activación involuntaria compleja de los músculos faríngeos. Aunque estos movimientos son involuntarios, las señales a los músculos son llevadas por nervios somáticos. El pasaje respiratorio se cierra y se para la respiración temporalmente para que la comida no entre a los pulmones. Estos movimientos mandan la comida al esófago.

Una vez que la comida entra al esófago, el componente entérico del SNA se encarga y el bolo es empujado por peristalsis. Los receptores entéricos en la mucosa del intestino son activados por estiramiento de la pared luminal, y por factores neurohumorales. Estas neuronas entéricas sensoriales, activan vía interneuronas a las N. motoras a la musculatura, así que la pared intestinal proximal al bolo se contrae para empujarlo y la pared intestinal distal se relaja para acomodarlo.

Cuando los desechos de la digestión (heces) llegar al recto inferior, los receptores de estiramiento anorrectales se estimulan. Estos a su vez producen relajación del esfínter anal

interno vía SNA y contracción del diafragma y pared muscular abdominal vía SN somático. El aumento de presión intestinal abdominal resultante produce movimiento inicial de las heces. A este punto una poderosa onda peristáltica pasa hacia sigmoides y recto evacuándolos y los músculos estriados del piso pélvico se relajan para permitir el paso de heces al ano. Debe existir un centro de defecación para coordinar este proceso y permitir la resistencia voluntaria o la urgencia involuntaria para defecar. Pero aun el sitio y conexiones no se conocen.

La velocidad del movimiento puede ser modificada por SNA por:

**Señales PARASIMPATICAS:** al estómago e intestino delgado superior, de las neuronas eferentes preganglionar del X que ACELERAN la motilidad y secreción.

**Señales SIMPATICAS:** para la misma área del tracto GI, de N. preganglionar en los segmentos T6-T10 y de allí estas señales van a neuronas postganglionares en el ganglio celíaco, estas fibras actúan para INHIBIR las N. motoras entéricas, enlenteciendo peristalsis y constriñendo los esfínteres internos vía innervación directa del músculo liso del esfínter. Además los nervios simpáticos activamente ajustan la resistencia vascular GI para mantener la homeostasis cardiovascular. El simpático inhibe tónicamente las neuronas secretomotoras en los ganglios submucosos.

### ¿Qué eventos GI ocurren durante el vómito?

Vomitarse es un acto REFLEJO que vacía rápidamente el contenido de ESTÓMAGO y del intestino delgado superior por la boca.

El vómito comienza por un prolongado acceso de actividad AUTONÓMICA en los intestinos que produce PERISTALSIS RETROGRADA, lo que barre hacia la parte inferior del estómago el contenido intestinal. El esfínter pilórico en la parte baja del estómago se cierra y comienza una serie de movimientos “arcadas” que consisten en contracciones rítmicas de los músculos torácicos y abdominales que además que aumenta la presión intrabdominal. Poco después el esfínter esofágico inferior o cardias se relaja y los movimientos que producen las arcadas continúan, la presión intrabdominal aumenta y se empuja el contenido por el esófago hacia la boca.

### ¿Qué centro coordina el vómito?

El vómito requiere la cooperación de músculos somáticos y viscerales. Estas actividades son coordinadas por el centro emético- grupo de neuronas asociadas laxamente localizadas en la FORMACIÓN RETICULAR LATERAL del tallo cerebral.

### ¿Cuáles son las vías somáticas en este reflejo?

El centro envía señales a neuronas motoras de la médula espinal vía tracto retículo-espinal que producen la típica postura de “doblado” que acompaña al vomitar. Esta postura permite la fuerte contracción de músculos torácicos y abdominales minimizando fuerza sobre otros.

Al mismo tiempo señales del centro emético al núcleo del frénico y neuronas motoras inferiores de la médula espinal causan contracción rítmica fuerte del DIAGRAMA, MÚSCULO INTERCOSTALES y MÚSCULO ABDOMINALES.

Otras señales van a N. Ambiguo para relajar los músculos faríngeos y cierre de la glotis vía componente somático motor del X par y elevación del paladar blando vía el componente somático motor de V par. Los músculos faríngeos relajados permiten el paso del vómito fuera de la faringe y boca, y la glotis cerrada evita el paso del vómito a la

tráquea y pulmones. La elevación del paladar blando ayuda a prevenir que el vómito entre a la cavidad nasal, sin embargo en un fuerte episodio de vómito, esta barrera no es efectiva.

### **¿Qué vías motoras autonómicas están involucradas?**

La antiperistalsis ocurre cuando el centro del vómito envía señales al núcleo dorsal del X para enviar impulsos parasimpáticos al intestino que sobrepasan la actividad peristáltica normal de neuronas entéricas.

Cuando la onda antiperistáltica llena el antro con el contenido intestinal, señales aferentes vagales procedentes de los quimio y mecanoreceptores del antro van al núcleo del Haz Solitario y de allí al centro del vómito. Del centro del vómito salen señales al núcleo dorsal del vago y de allí por eferentes vagales se logra contraer el píloro y relajar el esfínter esofágico inferior vía neuronas entéricas.

### **¿Cómo las señales sensoriales que producen vómito llegan al centro en el cerebro?**

Lo más probable en el caso de Victoria lo que provocó el vómito fueron toxinas bacterianas presentes en el perro caliente. La irritación directa del tracto GI por toxinas, estimula quimiorreceptores en paredes de faringe, esófago, estómago e intestinos. Impulsos sensoriales viscerales de quimiorreceptores y de receptores de estiramiento van por vía X al tallo a estimular el núcleo del haz solitario. El núcleo del haz solitario envía señales al centro emético el cual coordina los componentes somáticos y autonómicos del reflejo del vómito.

### **¿Cómo llegan las toxinas por la sangre al centro del vómito?**

Las toxinas se absorben en el intestino y son llevadas al cerebro. La mayoría de neuronas están protegidas de toxinas circulantes por la barrera hematoencefálica (BHE); pero hay algunas áreas como una pequeña en el tallo, el “área postrema” o zona quimiorreceptora de disparo o del gatillo que carece de BHE. Los capilares allí tienen grandes poros que permiten que las toxinas salgan de sangre a los espacios que rodean neuronas. De allí las toxinas estimulan neuronas quimiorreceptoras que mandan señales al centro del vómito en la formación reticular lateral.

### **¿Qué son ANTIEMÉTICOS y cómo trabajan?**

Son drogas que evitan el vómito. Hay una serie de ellas que actúan en diferentes componentes de la vía refleja.

1. Bloqueadores dopaminérgicos inhiben área postrema y “zona quimiorreceptora” actúan periféricamente para aumentar la motilidad gástrica y sacar los agentes nocivos del intestino, como la metoclopramida.

2. Antihistamínicos: actúan en área postrema y centro del vómito.

3. Bloqueadores de receptores 5HT<sub>3</sub> como el odanzetron que se usa para bloquear vómito por las drogas citostáticas (anticancerosas).

### **¿Qué explica la palidez, piel húmeda, taquicardia y mareo?**

El centro emético causa estimulación generalizada del simpático. Por lo tanto, aumenta frecuencia cardíaca y respiratoria, la sangre se desvía de la piel (vasoconstricción) y por eso la palidez y frialdad. La estimulación simpática ocasiona sudación por eso la piel húmeda. El aumento de la frecuencia respiratoria provoca disminución del CO<sub>2</sub> en

sangre y eso provoca vasoconstricción cerebral que explica la sensación de cabeza “flotando” y debilidad.

**¿Qué hace que la “boca se haga agua” y haya lágrimas en el vómito?**

Además de la estimulación del sistema entérico vía parasimpático (X), el centro emético causa una estimulación generalizada parasimpática que activa a las glándulas lacrimales y salivales.

Señales secretomotoras a glándula lacrimal, submaxilar y sublingual se originan en el ganglio salival superior en la protuberancia en el tallo. Los axones preganglionares salen del tallo como parte del VII facial. Dentro del canal facial se divide en dos:

1. Nervio petroso mayor que va a ganglio pterigopalatino y de allí por fibras postganglionar va a glándula lacrimal para aumentar la producción de lágrimas.
2. Nervio de la cuerda del tímpano que se une a una rama del lingual del nervio mandibular que va al piso de la boca donde los axones terminan en neuronas postganglionares en el ganglio submaxilar. Los axones postganglionares van a la glándula sublingual y submaxilar donde estimulan secreción salival y explican porque se dice “la boca se hace agua”.

Señales secretomotoras a la parótida se originan en el núcleo salival inferior. Los axones preganglionares salen del tallo como parte del IX como nervio petroso menor que termina en el ganglio ótico. Los axones postganglionares van a la parótida y estimula la secreción de saliva.

**Caso tomado y modificado de:** L. Wilson-Pauwels, P.A. Stewart, E.J. Akesson. *Autonomic Nerves*. B.C. Decker Inc. Hamilton, 1997.

**XP/2008.**

### Caso # 3

#### EL COLON DE MEGAN

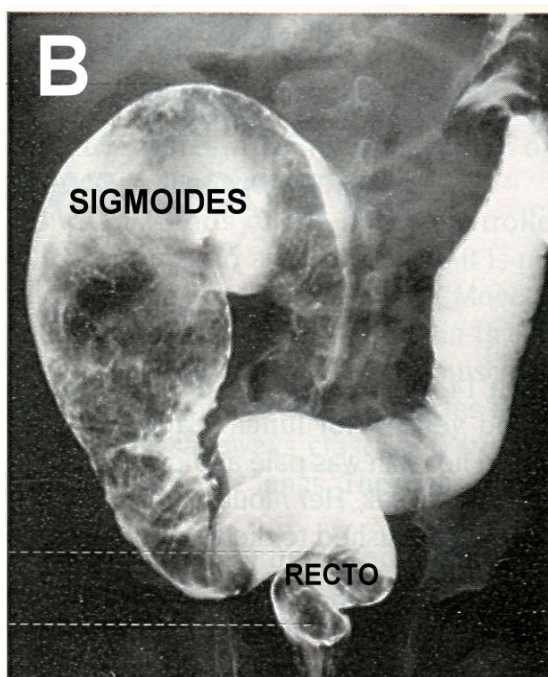
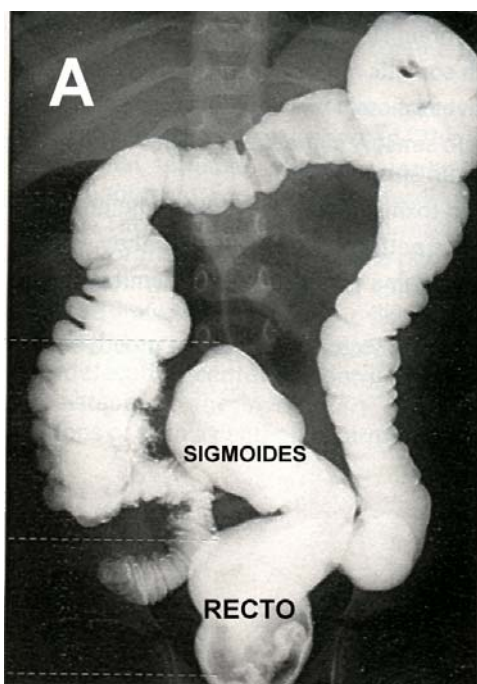
##### Historia del caso.

La Sra. Hirschprung llevó a su hija de 12 años, Megan, al médico de la familia. La niña tenía una historia de estreñimiento crónico con diarrea intermitente explosiva y frecuentes brotes de colitis (inflamación del colon). Ella había estado vomitando en las últimas 12 horas. Lo que preocupaba a la Sra. Hirschprung era que Megan no había evacuado en más de dos semanas. Cuando el médico examinó a Megan encontró que la niña era pequeña para su edad y su abdomen era muy prominente y encontró una peristalsis particularmente activa en el colon de la paciente.

El médico pidió radiografías del abdomen y luego radiografías del colon con enema de bario. Las radiografías mostraron que el recto estaba muy reducido y vacío, pero el colon sigmoides proximal al recto estaba grandemente distendido. Para confirmar su diagnóstico preliminar, el doctor tomó biopsias de diferentes áreas del colon.

##### PREGUNTAS

1. ¿Describa la peristalsis, el mecanismo por el cual se mueve el contenido intestinal a lo largo del tubo digestivo.
2. ¿Qué grupo de nervios intrínsecos coordinan la peristalsis intestinal?
3. ¿Cuál es el origen embriológico de estas neuronas entéricas intrínsecas?
4. ¿Cuáles nervios extrínsecos influyen también el movimiento a lo largo del intestino?
5. ¿Qué mostró la biopsia de Megan?
6. ¿Qué causó el bloqueo del tránsito intestinal de Megan?
7. ¿Cuáles son los cambios neuroquímicos en esta afección?
8. ¿Cómo se llama la alteración mostrada en las radiografías de Megan?
9. ¿Cómo se trata esta alteración?





**Fig. 1** Estudio radiográfico de colon con enema de bario para contraste. **A.** Normal: observe el tamaño del recto comparado con el del sigmoides. **B.** Megacolon, un pequeño recto vacío y un sigmoides muy dilatado como el caso de Megan.

**Caso tomado y modificado de:** L. Wilson-Pauwels, P.A. Stewart, E.J. Akesson.  
*Autonomic Nerves.* B.C. Decker Inc. Hamilton, 1997.

Ximena Páez  
Profesora Titular  
Facultad de Medicina  
[pacap@ula.ve](mailto:pacap@ula.ve)  
2009.

## **Caso # 4**

### **RESECCIÓN DEL ILEO**

#### **Descripción del caso.**

Una mujer de 36 años tuvo una resección del ileon debido a una perforación por una enfermedad de Crohn severa (enfermedad inflamatoria del intestino delgado). Su manejo post-quirúrgico incluyó inyecciones mensuales de vitamina B12. Después de la cirugía presentó diarrea y notó grasa en sus evacuaciones. El médico indicó colesteramina para la diarrea, pero ella continuó con la diarrea.

#### **Explicación del caso.**

La gravedad de su enfermedad inflamatoria intestinal le produjo una perforación del intestino por lo que necesitó una ileectomía subtotal, eliminando la porción Terminal del ileon. Las consecuencias de eliminar el ileon Terminal incluyen la disminución de la recirculación de los ácidos biliares al hígado y la disminución de la absorción del complejo factor intrínseco –vitamina B12.

En personas normales con ileon intacto, el 95% de los ácidos biliares secretados en la bilis regresan al hígado vía circulación enterohepática en lugar de ser excretados por las heces. La recirculación disminuye la demanda del hígado por más síntesis de nuevos ácidos biliares. En un paciente con ileectomía, la mayor parte de ácidos biliares se pierden por heces, aumentando la demanda de ácidos biliares de nueva síntesis. El hígado es incapaz de satisfacer la necesidad llevando a una disminución del pool de ácidos biliares totales. YA que esto disminuye, cantidades inadecuadas de ácidos biliares son secretadas al intestino. La emulsificación de las grasas para la digestión y la formación de micelas para la absorción de lípidos están comprometidas. Como resultado, los lípidos de la dieta se excretan por las heces y es lo que se ve como gotas de grasa en evacuaciones (esteatorrea).

Esta paciente ha perdido otra función importante del ileon, la absorción de la vitamina B12. Normalmente, el ileon es el sitio de absorción del complejo factor intrínseco. Vitamina B12. El factor intrínseco es secretado por las células parietales gástricas y forma un complejo estable con la vitamina B12 de la dieta, el que es absorbido en el ileon. La paciente no puede absorber vitamina B12 y tiene que recibirla mensualmente por inyecciones para saltar el paso de absorción intestinal.

La diarrea de la mujer es causada, en parte, por la alta concentración de ácidos biliares en la luz del colon (porque no están recirculando). Los ácidos biliares estimulan la secreción de cloro dependiente de AMPc en los enterocitos. Cuando la secreción de cloro es estimulada, el sodio y el agua siguen al cloro a la luz produciendo una diarrea secretora (diarrea por ácidos biliares).

#### **Tratamiento.**

La colesteramina usada para tratar la diarrea por ácidos biliares, los capta en el colon. Los ácidos biliares no libres no estimulan la secreción de cloro y no causan la diarrea secretora, sin embargo la mujer continuará con esteatorrea.

Traducido y adaptado de: L.S. Constanzo. *Physiology*. 3er ed. Saunders Elsevier, 2006.

## **Caso # 5**

### **INTOLERANCIA A LA LACTOSA**

#### **Descripción del caso.**

Un estudiante de 18 años se queja a su médico de tener diarrea, distensión abdominal y gases cuando toma leche. El cree que siempre ha tenido molestias cuando toma leche. El médico sospecha que tiene intolerancia a la lactosa. Le indica que suspenda el consumo de leche por dos semanas y observe si tiene diarrea o gases en exceso. El paciente no presentó nada de eso en ese período.

#### **Explicación.**

El muchacho tenía una deficiencia de lactasa, una ausencia parcial o total de la lactasa del borde en cepillo. La lactasa es esencial para la digestión de la lactosa de la dieta (disacárido presente en la leche) en glucosa y galactosa. Cuando no hay lactasa suficiente, la lactosa no puede digerirse a formas de monosacáridos absorbibles, y la lactosa intacta permanece en la luz intestinal. Ahí, se comporta la lactosa como un soluto osmóticamente activo, retiene agua isoosmóticamente, y produce una diarrea osmótica. El exceso de gas se produce por fermentación de la lactosa no digerida no absorbida y que pasa a metano e hidrógeno.

#### **Tratamiento.**

Aparentemente este defecto es específico sólo para la lactasa; las otras enzimas de la orla en cepillo (como la dextrinasa, maltasa, sucrasa y trehalasa) están normales en este paciente. Por tanto, solo la lactosa debe eliminarse de la dieta al evitar consumir lácteos. Como alternativa, lactasa en tabletas puede tomarse junto con la leche para asegurar una cantidad adecuada de la enzima para la digestión de lactosa a monosacáridos. No se necesita ni exámenes ni tratamientos adicionales.

Traducido y adaptado de: L.S. Constanzo. *Physiology*. 3er ed. Saunders Elsevier, 2006.

## Caso # 6

### SÍNDROME DE ZOLLINGER ELLISON

#### Descripción del caso.

Un hombre de 52 años acude al médico por dolor abdominal, náusea, pérdida de apetito, eructos frecuentes y diarrea. El dolor es peor en la noche y algunas veces alivia con la comida o por tomar antiácidos con bicarbonato. La endoscopia gastrointestinal revela una úlcera en el bulbo duodenal. Las muestras de heces son positivas para sangre y grasa. Ya que se sospechó el síndrome de Z-E en este paciente se midió el nivel de gastrina en suero y se encontró muy elevado. Una tomografía reveló una masa de 1.5 cm en la cabeza del páncreas. El paciente fue referido al cirujano. Mientras esperaba la cirugía, fue tratado con omeprazol, droga que inhibe la secreción de  $H^+$  de las células parietales. Durante la laparotomía se extirpó un tumor un tumor pancreático. Después de la cirugía los síntomas disminuyeron y la endoscopia posterior mostró que la úlcera había curado.

#### Explicación del caso.

Todos los síntomas y manifestaciones clínicas son causados por un tumor pancreático que secreta gastrina. En el síndrome de Z-H el tumor secreta grandes cantidades de gastrina a la circulación. La célula blanco de la gastrina es la célula parietal gástrica que estimula para aumentar la secreción de  $H^+$ .

Las células G gástricas, origen fisiológico de la gastrina, están bajo control por retroalimentación negativa. Así, normalmente, la secreción de gastrina y la secreción de  $H^+$  están inhibidas cuando el contenido gástrico es muy ácido (es decir cuando no se necesita más  $H^+$ ). En el síndrome Z-H, esta retroalimentación negativa no funciona: el tumor no es inhibido cuando el contenido gástrico es muy ácido. Por tanto, la secreción de gastrina continúa inalterada, así como la secreción gástrica de  $H^+$ .

La diarrea es causada por el gran volumen de fluido entregado por el estómago al intestino delgado (estimulado por la gastrina); el volumen es tan grande que sobrepasa la capacidad del intestino de absorberlo.

La presencia de grasa en las heces (esteatorrea) es anormal, ya que mecanismos en el intestino delgado aseguran que la grasa de la dieta se absorba completamente. La esteatorrea en Z-H ocurre por dos razones: 1. El exceso de  $H^+$  que pasa al intestino delgado sobrepasa la capacidad de neutralización del jugo pancreático alcalino. El contenido duodenal queda ácido y el ácido estimula la secreción de la lipasa pancreática. Cuando la lipasa pancreática es inactivada no puede digerir triglicéridos ácidos grasos y monoglicéridos. Los triglicéridos no digeridos no se absorben y son excretados por las heces. 2. la acidez del contenido duodenal daña la mucosa intestinal ((úlceras duodenales) y reduce la superficie con microvellosidades para la absorción de lípidos.

#### Tratamiento.

Mientras se hace la cirugía para eliminar el tumor, se trata al paciente con omeprazol, que bloquea directamente la bomba  $H^+-K^+$  ATPasa en la membrana apical de las células

parietales gástricas. Esta bomba es responsable de la secreción gástrica de  $H^+$ . La droga reduce la secreción de  $H^+$  y disminuye la carga de  $H^+$  al duodeno.

Traducido y adaptado de: L.S. Constanzo. *Physiology*. 3er ed. Saunders Elsevier, 2006.

Ximena Páez  
Profesora Titular  
Facultad de Medicina  
2009.  
[pacap@ula.ve](mailto:pacap@ula.ve)

Universidad de los Andes  
Facultad de Medicina  
Departamento de Fisiología

### **Fisiología del Aparato Digestivo 2009**

#### **Caso GASTRINOMA**

Una mujer de 53 años fue admitida al Departamento de emergencia por exacerbación aguda de una diarrea crónica.

La paciente tenía úlceras pépticas diagnosticadas por endoscopia hace 6 años. Ni la historia ni detalles en relación con la ubicación y tamaño de las úlceras estaban disponibles. Dieciocho meses atrás comenzó a tener 4-5 evacuaciones líquidas al día, sin melena ni sangre roja por el recto. El día antes de la admisión, la diarrea aumento de frecuencia a 10 evacuaciones en 24 horas. También hubo 3 episodios de vómito. La paciente fue llevada a la emergencia a causa de extrema debilidad y mareo.

Los antecedentes de la paciente fueron positivos sólo para úlcera péptica y negativos para otras enfermedades graves, hospitalizaciones o cirugías. No estaba tomando medicamentos. La historia familiar era negativa para úlceras pépticas o cualquier enfermedad que sugiera neoplasia endocrina múltiple. La historia social era negativa para nicotina o alcohol. La revisión por sistemas fue negativa, excepto lo que se refiere a la historia de la enfermedad presente.

Al examen físico, la paciente estaba hipotensa y taquicárdica. Había signos de deshidratación. Los exámenes de laboratorio mostraron aumento de creatinina y nitrógeno de urea. Se le trató con fluidos intravenosos. Los signos vitales y la función renal regresaron a lo normal. Los exámenes de laboratorio de rutina: hemoglobina, cuenta de glóbulos rojos, glóbulos blancos, plaquetas, electrolitos séricos, glucosa, y química hepática eran todos normales luego de la rehidratación. Debido a la historia de enfermedad péptica y diarrea, se consideró el diagnóstico de síndrome de Zollinger-Ellison (ZES; tumor secretante de gastrina). La gastrina sérica en ayuno fue primero de 5508 pg/mL (normal, 0-90 pg/mL). Al repetir el examen el nivel de gastrina fue 934 pg/mL.

Tomado y traducido de: [Grand Rounds in Gastroenterology from Baylor College of Medicine](#)  
*Evaluation of Possible Gastrinoma*. Hopethe Hubbard, MD; Richard Goodgame, MD  
Medscape General Medicine. 2007;9(1):31. ©2007 Medscape  
Posted 02/13/2007  
<http://www.medscape.com/viewarticle/547892>

Ximena Páez 2009.