

CASO CLÍNICO: BROTE DE ENFERMEDAD DEL MÚSCULO BLANCO O MIODEGENERACIÓN NUTRICIONAL EN TERNEROS

Clinical Case: Outbreak of White Muscle Disease or Nutritional Muscular Dystrophy in Calves

Pedro A. Contreras^{1*}, Enrique Paredes², Fernando Wittwer¹ y Sergio Carrillo³

¹Instituto de Ciencias Clínicas Veterinarias. ²Instituto de Patología Animal.

Universidad Austral de Chile, Casilla 567, Valdivia, Chile. ³Cooprinsem, Puerto Varas, Chile. E-mail: pcontre1@uach.cl

RESUMEN

Un brote de Enfermedad del Músculo Blanco, EMB, o miodegeneración nutricional afectó una crianza de 56 terneros Frisones Rojos. En 45 días murieron 18 animales, de aproximadamente 5 meses de edad. Los signos eran taquipnea, dificultad para caminar, sin fiebre, taquicardia e ingurgitación de venas yugulares. Sin alteraciones nerviosas ni digestivas. Los músculos de los miembros pélvicos, de la región lumbar y glútea presentaban endurecimiento moderado y leve dolor a la presión. En el rebaño se observaron muertes súbitas de terneros o a las pocas horas de presentarse los primeros signos. En la sangre la actividad de la enzima selenio (Se) dependiente glutatión peroxidasa, GSH-Px, estaba disminuida, señalando una deficiencia marginal de selenio. La actividad de enzimas asociadas a daños musculares, aspartato aminotransferasa (AST), y creatín quinasa (CK), estaban muy aumentadas. La necropsia reveló cardiomegalia con hipertrofia del ventrículo derecho, zonas con finas estriaciones longitudinales blanquecinas en epicardio y en el miocardio múltiples áreas irregulares también de color blanquecino. Los músculos esqueléticos en general estaban pálidos y se observaron con aspecto blanquecino. El examen histopatológico del miocardio evidenció células musculares eosinofílicas e irregulares, con pérdidas de la estriación, destrucción segmental, núcleos grandes y pleomórficos; las células de Purkinje presentaban intensa eosinofilia y degeneración hialina de Zenker. También se observó degeneración hialina en los músculos esqueléticos. Se diagnostica Enfermedad del Músculo Blanco. Los terneros sobrevivientes fueron tratados con solución inyectable intramuscular de Se y vitamina E, en dosis equivalente a 8 mg de Se más 340 U.I. de vitamina E, repitiéndose a los 7 días. Instaurado el tratamiento no se presentaron nuevos casos.

Palabras clave: EMB, miodegeneración nutricional, selenio, vitamina E, terneros.

ABSTRACT

An outbreak of White Muscle Disease, WMD, or Nutritional Muscular Dystrophy is reported in a flock of 56 Red Friesian calves, where 18 calves of 4 to 5 months of age died in a period of 45 days. The signs observed were tachypnea, difficulty to walk, tachycardia, dilated jugular veins, temperature 38-39°C. Signs of alterations of the nervous or digestive systems were not observed. Muscles of the hind legs, dorsal and gluteal region were moderate swollen, painful and temperature was increased. In the flock sudden deaths of calves were observed within a few hours after appears the first signs. The blood activity of the selenium (Se) dependent enzyme Glutathione peroxidase (GSH-Px) was decreased, indicating a Se deficiency. The serum activity of the enzymes associated to muscle damage, Aspartate Amino Transferase (AST) and Creatin Kinase (CK) were increased. The necropsy findings were cardiac enlargement with hypertrophy of the right ventricle. In the myocardium white fine lines of degeneration and also multiple irregular areas with the same colour were observed. Similar lesions were observed on the skeletal muscles. Histologically the myocardium lesions were eosinophilic and irregular muscular cells, with lost of the striation, segmental destruction, as well as great and pleomorphic nuclei; in addition, the Purkinje fibres presented intense eosinophilia and hyaline degeneration corresponding to degeneration of Zenker. The skeletal muscles also presented hyaline degeneration of Zenker. It is concluded that it is White Muscle Disease associated to deficiency of Selenium or vitamin E. Surviving calves were treated with an intramuscular solution of Se and vitamin E, in dose equivalent to 8 mg of Se and 340 U.I. of vitamin E. The treatment was repeated after 7 days and new cases did not appear.

Key words: WMD, nutritional myodegeneration, selenium, vitamin E, calves.

INTRODUCCIÓN

La Enfermedad del Músculo Blanco (EMB) o Miodegeneración Nutricional afecta a varias especies, siendo más susceptibles los ovinos, bovinos y cerdos; los equinos y caprinos son moderadamente susceptibles; en las aves y en los animales de laboratorio también se describe la alteración [6].

La EMB se asocia a la deficiencia de Se o vitamina E en la alimentación, observándose mayor presentación en el periodo de rápido crecimiento y con más frecuencia en terneros de crianza invernal, estabulados, que al ser trasladados a un sistema de pastoreo, presentando una mayor actividad física, aumenta el riesgo [1]. Factores ambientales y nutricionales favorecen su presentación o modifican su curso. Dietas ricas en ácidos grasos poliinsaturados y la exposición a prooxidantes, como el ozono y el hierro, predisponen a la deficiencia de vitamina E y aumentan la severidad del cuadro, ya que estas dietas incrementan los requerimientos de la vitamina E [6, 7]. Por otra parte, el escaso aporte de aminoácidos azufrados en la ración y la presencia de metales como mercurio, cobre, cobalto y cadmio, disminuyen la biodisponibilidad del selenio aumentando los requerimientos dietarios del elemento [6].

Cuando hay deficiencia de Se disminuye la actividad de las seleno-enzimas en el animal, entre ellas la glutatión peroxidasa, que tienen acción antioxidante. Esta enzima, junto con la vitamina E, protegen las membranas celulares de la lipoperoxidación y del efecto dañino de los radicales libres [6]. Por ello, cuando hay deficiencia de Se y/o vitamina E se produce daño celular y el efecto más importante se observa en la musculatura esquelética y cardíaca, provocando degeneración hialina de Zenker [1], aumentando con ello la actividad plasmática de las enzimas celulares de ubicación muscular como la aspartato aminotransferasa (AST), y creatín quinasa (CK).

La zona ganadera bovina en Chile corresponde a las regiones VIII, IX y X en el sur del país, en donde se han descrito en los forrajes concentraciones muy disminuidas de Se y en bovinos una baja actividad sanguínea de glutatión peroxidasa [2, 3, 8, 10] respectivamente. En la Xª Región se describió la EMB en 2 equinos [5] y en la IXª Región en caprinos [4]. Esta comunicación tiene por objeto informar la presentación de la EMB, con carácter de brote, en una crianza de terneros del sur de Chile.

MATERIALES Y MÉTODOS

En una crianza artificial de 56 terneros Frisones Rojos, de un rebaño lechero de la Xª Región-Chile (41,5 Sur, 72,9 Oeste), cuyos nacimientos fueron durante los meses de mar-

zo-abril (inicio del otoño), murieron 18 en los meses de agosto-septiembre (inicio de primavera), de los cuales 5 eran machos y 13 hembras.

El sistema de crianza se realizó manteniendo los terneros 2 días con la madre para el consumo de calostro, después ingresaron a jaulas individuales en donde continuaron recibiendo calostro dos veces al día, suministrado en recipientes de aluminio, por aproximadamente dos días más. Posteriormente, fueron alimentados con un sustituto de leche comercial¹, 4 litros al día cada uno, por 90 días, más heno de alfalfa, un alimento concentrado comercial para crianza de terneros² y agua *ad libitum*. A los 90 días, y con un peso de aproximadamente 120 kg, se suspendió la administración del sustituto de leche y se alimentaron con ensilaje de ballicas (*Lolium perenne*) y trébol (*Trifolium repens*), más 1,0 a 1,5 kg de avena molida y heno producidos en el mismo predio.

Aproximadamente a los 5 meses de edad, 30-45 días después de suspender el suministro de sustituto de leche, se presentaron los primeros animales enfermos. En consideración a la agitación respiratoria observada, el propietario decidió tratarlos como bronconeumonía, sin éxito.

En el transcurso de pocos días aumentó el número de muertes y enfermos, solicitándose la asesoría de un médico veterinario quien, a la necropsia, observó una lesión en el miocardio similar a un infarto.

En el examen clínico de los animales enfermos se observó que estaban decaídos, sin fiebre, con expresión de ansiedad, taquipnea, rechinar de dientes y muerte súbita o a las pocas horas de presentar los primeros signos. Por lo cual se sospechó de hipomagnesemia y se inició tratamiento con magnesio, el cual no logró evitar la presentación de nuevos casos clínicos ni de muertes. Como nueva medida se decidió cambiar la alimentación, esto motivado por la sospecha de la presencia de algún agente tóxico en el alimento utilizado en el periodo de crianza. Por ello, los terneros fueron trasladados a pastoreo, en praderas naturales fertilizadas; sin embargo las muertes continuaron afectando al rebaño. Finalmente se decidió enviar 2 terneros al Hospital Veterinario de la Universidad Austral de Chile, uno vivo, con signos de enfermedad y sin ningún tratamiento y uno muerto.

Para la identificación del problema se realizó la anamnesis con el médico veterinario que atendió los casos en el predio y el propietario de los animales. El animal que ingresó muerto se envió al Instituto de Patología Animal para el examen de necropsia mientras que al ternero vivo se le realizó el examen clínico, análisis de laboratorio e inmediatamente de su muerte fue remitido para la necropsia.

1 Sustituto lácteo para crianza de terneros N.B. Cow L-15. Echeverría y Cía. Ltda. Casilla 25 Lampa-Chile.

2 Concentrado Maxiternera. Nutrimentos Fort S.A. Sepúlveda Leyton 2948. Santiago-Chile.

Para la realización de los exámenes de laboratorio se obtuvo muestras de sangre mediante venopunción yugular y en el laboratorio de Patología Clínica Veterinaria de la Universidad Austral se realizó la determinación de la actividad sanguínea de la enzima Se dependiente glutatión peroxidasa (GSH-Px; EC. 1.11.1.9), mediante un método cinético NADPH dependiente utilizando reactivos comerciales Ransel®. Luego se determinó la actividad plasmática de las enzimas marcadoras de daño muscular, aspartato aminotransferasa (AST; EC 2.6.1.1) y creatín quinasa (CK; EC 2.7.3.2) mediante métodos cinéticos a 37°C, empleando reactivos comerciales Human®. Las determinaciones se efectuaron en un equipo auto analizador Cobas Mira Plus.

La actividad de GSH-Px se expresó como U/g Hb, interpretándose los resultados de acuerdo a datos de referencia bibliográfica [10] que señala, que valores menores a 60 U/g Hb son considerados deficientes, entre 61 y 100 U/g Hb se considera bajo a marginal, entre 101 y 130 marginal y valores sobre 130 U/g Hb son considerados adecuados. AST se expresó en U/L, considerándose como valor de referencia una actividad < 125 U/L y para CK, también expresada en U/L, una actividad < 94 U/L.

RESULTADOS Y DISCUSIÓN

La anamnesis permitió caracterizar el sistema de crianza, con relación al manejo, la alimentación, la situación observada, los signos presentados por los animales, las lesiones de los cadáveres, las medidas adoptadas, los tratamientos realizados y los resultados obtenidos en el predio.

El número de terneros muertos y enfermos observados en un periodo restringido fue muy superior a la mortalidad que históricamente se presentaba en el plantel y ello permitió establecer que se trataba de un brote.

El examen clínico del ternero hospitalizado permitió observar decaimiento, estado de nutrición regular, ataxia y solamente cuando era estimulado para hacerlo avanzaba pocos metros y caía en decúbito con intensa agitación respiratoria, abriendo la boca para favorecer el ingreso de aire y después de algunos minutos lograba ponerse de pie, sólo con ayuda. Al dejarlo en reposo se apreció un animal ansioso, con una severa taquipnea (80 ciclos por minuto), además, taquicardia (120 latidos por minuto), pulso débil y temperatura de 38,2°C. El examen neurológico no reveló alteraciones. Al examen del aparato respiratorio se comprobó que no había tos ni reflejo tusígeno positivo, a la auscultación pulmonar no se escucharon ruidos pulmonares y sólo el soplo tubárico estaba aumentado en intensidad. A la auscultación del corazón se percibió una intensa taquicardia, sin soplos cardíacos, además, al inspeccionar las yugulares se observaron ambas con manifiesta repleción, las mucosas levemente pálidas y la perfusión capilar gingival lenta. A la palpación de los músculos glúteos de los miembros pélvicos, se apreciaban levemente endurecidos, con

aumento de temperatura y dolor moderado a la presión digital, signos similares a los descritos en un caso de EMB en terneros [1]. Con estos antecedentes se pudo establecer un cuadro de miopatía.

En consideración a que en el predio los animales habían sido tratados con magnesio inyectable, sin resultados favorables, se descartó que el endurecimiento muscular fuera provocado por hipomagnesemia. Los animales no habían sido sometidos a intervenciones quirúrgicas ni tenían heridas que hicieran sospechar de tétano, además no presentaban prolapso del tercer párpado. Tampoco habían sido inyectados con algún promotor del crecimiento que pudiese alterar el metabolismo muscular. En consideración a los hallazgos clínicos y los antecedentes de la literatura [9] los exámenes se orientaron a determinar la presencia o ausencia de un cuadro de carencia de Se y/o vitamina E y precisar lesiones musculares.

Los exámenes de laboratorio (TABLA I) permitieron establecer que la actividad de GSH-Px estaba disminuida, 114 U/g Hb, lo que señalaba una deficiencia marginal de Se [3]. La actividad de las enzimas CK y AST, que revelan daño muscular, estaban muy aumentadas. Al día siguiente se repitieron los exámenes y la actividad de GSH-Px no varió, pero las de AST y CK aumentaban su actividad en forma muy intensa. La muerte del ternero hospitalizado ocurrió en el transcurso del día siguiente al ingreso, enviándose el cadáver para necropsia.

La necropsia reveló en el rumen un contenido vegetal pastoso, con engrosamiento de las papilas ruminales, formando agrupaciones nodulares de consistencia firme. En el intestino no se observaron alteraciones, el hígado presentó hepatomegalia y aspecto de "nuez moscada". Los pulmones se presentaron pálidos con edema alveolar moderado. El corazón presentó cardiomegalia con hipertrofia del ventrículo derecho y finas estriaciones longitudinales blanquecinas (FIGS. 1 y 2), el miocardio con múltiples áreas pequeñas irregulares, pálidas. Los músculos esqueléticos también pálidos. El examen histopatológico del miocardio puso en evidencia marcada congestión, células musculares eosinofílicas e irregulares, con pérdida de la estriación, destrucción segmental, así como núcleos grandes y pleomórficos, con moderado infiltrado macrofágico multifocal; además, las células de Purkinje presentaban intensa eosinofilia y degeneración hialina, correspondiente a degeneración de Zenker (FIG. 3). Los músculos esqueléticos también con degeneración hialina de Zenker. El ternero enviado a necropsia tenía lesiones similares a las descritas en el caso anterior. Estas lesiones son coincidentes con las descritas en caso de EMB [6].

Por los exámenes clínicos, de laboratorio y anatomopatológicos, se diagnosticó EMB o Miodegeneración Nutricional. En consideración a que no fue posible establecer si la deficiencia de Se o de vitamina E era la causa más gravitante en la presentación del brote, y al no disponer de la metodología para determinar alfa tocoferoles, se sugirió tratar al grupo de

TABLA I
ACTIVIDAD SANGUÍNEA DE LAS ENZIMAS
ASPARTATO AMINOTRANFERASA, CREATÍN QUINASA
Y GLUTATIÓN PEROXIDASA EN UN TERNERO
CON ENFERMEDAD DEL MÚSCULO BLANCO

Enzima	Resultado	Referencia
AST (U/L)	326	< 125
CK (U/L)	630	< 94
GSH-Px (U/g Hb)	114	> 130

terneros que permanecían en el predio con una solución inyectable intramuscular de Se y vitamina E³, en dosis equivalente a 8 mg de Se más 340 U.I. de vitamina E. La dosis fue repetida a los 7 días.

Desde que se instauró el tratamiento no se presentaron nuevos casos y por ello se tomó la decisión de suplementar el rebaño con selenio. Sólo se observó la muerte en un caso severo.

Lo informado permite establecer que la EMB no sólo se presenta como casos aislados, ya que dependiendo del contenido de Se/Vit E en forrajes puede adquirir las características de brote, requiriendo de un tratamiento combinado de vitamina y mineral para restablecer la salud.

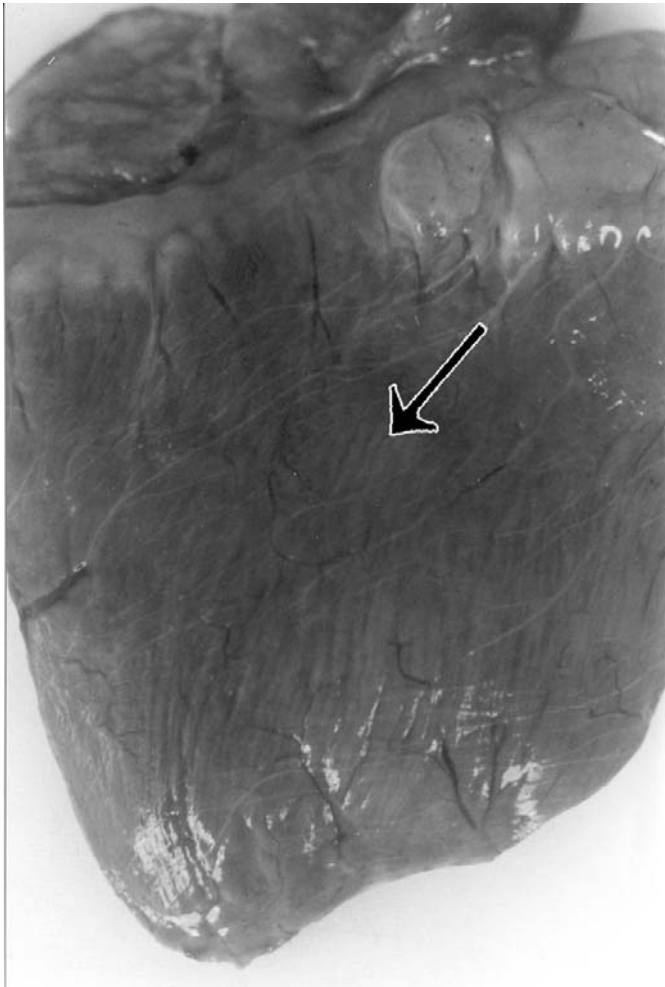


FIGURA 1. CORAZÓN DE TERNERO. LA FLECHA SEÑALA LA SUPERFICIE DEL VENTRÍCULO DERECHO CON FINAS ESTRIACIONES LONGITUDINALES BLANQUECINAS CORRESPONDIENTES A DEGENERACIÓN DE ZENCKER.

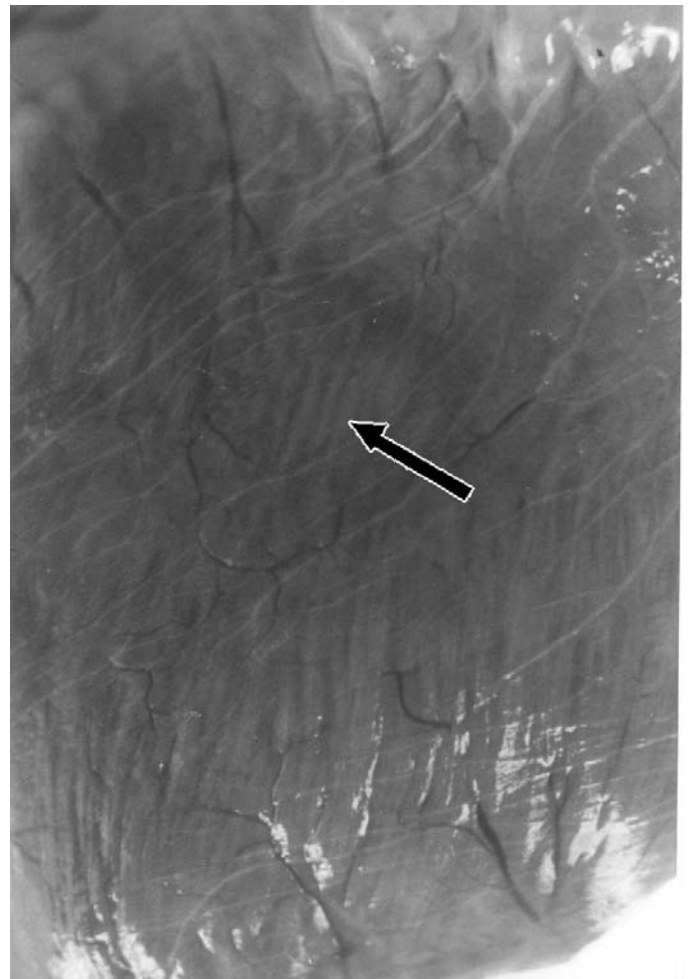


FIGURA 2. CORAZÓN TERNERO. ESTRIACIONES LONGITUDINALES QUE CORRESPONDEN A DEGENERACIÓN DE ZENKER.

3 E-SE. Solución inyectable. SCHERING PLOUGH. Casilla 4093. Santiago-Chile.

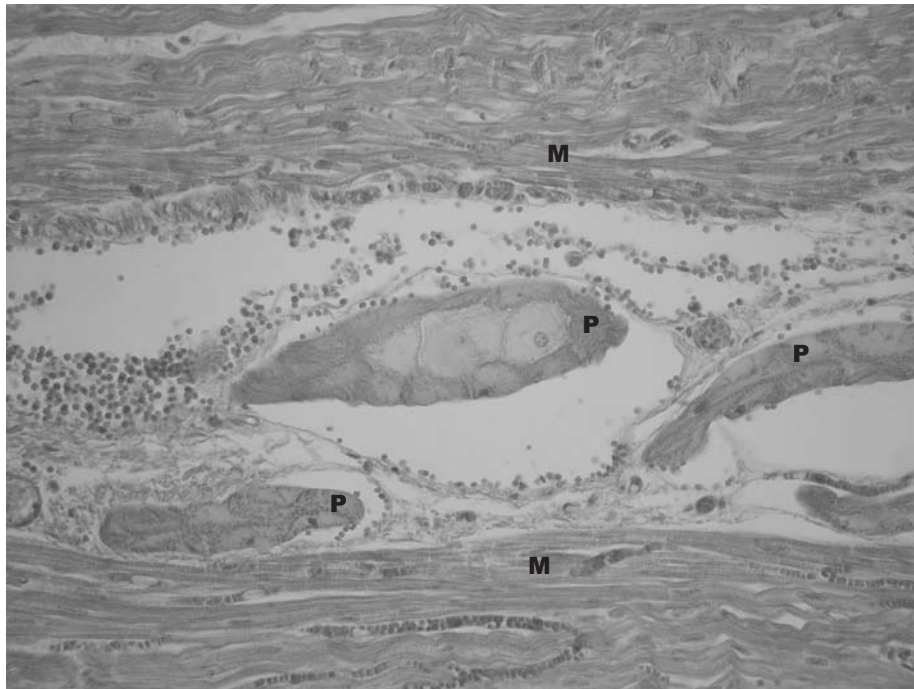


FIGURA 3. MICROFOTOGRAFÍA DE MIOCARDIO DE TERNERO CON DEGENERACIÓN HIALINA DE ZENKER EN CÉLULAS DE PURKINGE (P) Y MIOCARDIACAS (M) (HEMATOXILINA-EOSINA 400 X).

CONCLUSIONES

La EMB no solamente afecta a casos individuales, ya que de acuerdo a lo descrito en esta comunicación puede afectar a grupos de animales con carácter de brote.

En estos casos, para definir el diagnóstico y diferenciarlo de otras patologías que podrían presentar signos similares, es necesario el examen clínico, medición de la actividad de enzimas indicadoras de daño muscular y el estudio anatomopatológico para identificar la degeneración de Zenker.

El tratamiento con selenio y vitamina E es eficiente para evitar la presentación de nuevos casos, restaurar la salud en los afectados, pero es de pronóstico incierto en animales con signos severos ocasionados por la enfermedad.

REFERENCIAS BIBLIOGRÁFICAS

- [1] ALLEN, W.M.; BRADLEY, R.; BERRET, S.; BARTON, C. K.; MCPHEE, A. Degenerative myopathy with myoglobinuria in yearling cattle. **Br. Vet. J.** 131:292-308. 1975.
- [2] CEBALLOS, M.A.; WITTWER, F.G. Metabolismo del selenio en rumiantes. **Arch. Med. Vet.** 28: 5-18. 1996.
- [3] CEBALLOS, A.; WITTWER, F.; CONTRERAS, P.A.; BÖHMWALD, H. Actividad sanguínea de glutatión peroxidasa en rebaños lecheros a pastoreo: variación según edad y época del año. **Arch. Med. Vet.** 29: 13-22. 1998a.
- [4] CEBALLOS, A.; PATITUCCI, A.; ROMERO, O.; ANDAUR, M.; ASENJO, P. Miopatía nutricional por deficiencia de selenio en caprinos de una explotación en la IX Región, Chile. **XXIII Reunión Anual de la Sociedad Chilena de Producción Animal.** Chillán, 10/21-23 Chile: 53-54pp. 1998b.
- [5] CONTRERAS, P.A.; CUBILLOS, V.; ARAYA, O. Enfermedad del músculo blanco en equinos: Descripción de dos casos clínicos. **Patol. Anim.** 5:27-30. 1991.
- [6] JONES, T.C.; HUNT, R.D.; KING, N.W. **Veterinary Pathology.** 6th Ed. Lippincott Williams & Wilkins, Philadelphia. USA, 887-889 pp. 1997.
- [7] KENNEDY, S.; RICE, D.A.; DAVIDSON, W.D. Experimental myopathy in vitamin E and selenium-depleted calves with and without dietary polyunsaturated fatty acids as a model for nutritional degeneration myopathy in ruminant cattle. **Res. Vet. Sci.** 43:384-394. 1987.
- [8] LAPORTE, J.; WITTWER, F.; CONTRERAS, P. A.; MORALES, H.; BÖHMWALD, H. Evaluación del estado nutricional de selenio en bovinos lecheros de la provincia de Bío-Bío, Chile. **Arch. Med. Vet.** 30: 55-57. 1998.
- [9] BLOOD, D.C.; RADOSTITS, O.M. **Medicina Veterinaria.** 7^a Ed. Interamericana S A, México- DF, 1277-1293 pp. 1992.
- [10] WITTWER, F.; ARANEDA, P.; CEBALLOS, A.; CONTRERAS, P. A.; ANDAUR, M.; BOHMWALD, H. Actividad de glutatión peroxidasa (GSH-Px) en sangre de bovinos a pastoreo de la IX Región de Chile y su relación con la concentración de selenio en el forraje. **Arch. Med. Vet.** 34:49-57. 2002.