

# ESTUDIO HISTOMORFOLÓGICO COMPARATIVO DEL ENDOMETRIO DE LA OVEJA PREPÚBER Y EN ANESTRO BAJO INFLUENCIA HORMONAL CÍCLICA

## Morphological Comparative Study of the Endometrium of Prepuber and Anestrus Ewe under Cyclic Hormonal Influence

*Adriana Vasconcellos C., Patricio Peña S. y Néstor Sepúlveda B.*

*Centro Biotecnológico de la Reproducción (CEBIOR), Facultad de Medicina, Universidad de La Frontera. Temuco, Chile.  
E-mail:avascon@ufro.cl*

### RESUMEN

El objetivo del presente estudio fue sentar bases morfológicas para la realización de análisis inmunocitoquímicos de la presencia y distribución de la proteína CBG y su relación con receptores de estrógeno y progesterona en endometrio de ovejas Rommey Marsh. Se utilizaron ovejas prepúberes (n=2) y en anestro (n=2) de las cuales inmediatamente después del sacrificio se tomaron muestras para estudio histológico de los cuernos uterinos. Para el análisis histológico los cortes fueron teñidos con hematoxilina-eosina, Van Giesson, Arteta y ácido periódico de Schiff (PAS). Los resultados muestran que ambos endometrios presentan características similares salvo en el estroma interglandular que es compacto en la oveja prepúber y marcadamente edematoso en la oveja anéstrica.

**Palabras clave:** Ovejas, histoendometrio, morfología, anestro, prepúber.

### ABSTRACT

The purpose of the present study was to seat morphological bases for immunocytochemical study of steroid receptors and its relationships with CBG in Rommey Marsh ewes endometrium. Prepuber ewe (n=2) and anestrus ewe (n=2) were used and immediately after slaughter, uterine tissue were taken for histological study from uterine horns. Cross sections were stained with Hematoxylin -Eosin, Van Gisson, Arteta and PAS colourations. The results show that both endometrium present similar characteristics but the interglandu-

lar stroma of the prepuber ewe is compact and in the anestrus ewe it is markedly edematous.

**Key words:** Ewe, endometrium, histomorphology, anestrus, prepuber.

### INTRODUCCIÓN

Los trabajos descriptivos sobre la histología y desarrollo uterino en ovejas durante el periodo neonatal y fetal [11] como también las descripciones morfológicas durante sus fases reproductivas incluido el ciclo estral [5, 10] indican la importancia de la actividad hormonal a nivel del endometrio. Durante la prepubertad los cambios son mínimos aunque ya se detecta en ellos la presencia de receptores tanto para estrógenos como para progesterona [4]. El ciclo estral está regulado por una secuencia rítmica intrínseca del eje hipotálamo-hipófisis-ovarios, que es a su vez modulada por factores ambientales y factores neuroendocrinos internos [1, 5, 8]. La correlación cronológica de los fenómenos que tienen lugar en el endometrio con los del ovario se establece gracias a las hormonas ováricas. Los estrógenos secretados por el folículo en desarrollo estimulan el crecimiento del endometrio y también actúan sobre el sistema nervioso central para provocar la receptividad sexual y correspondientes manifestaciones de celo. Después de la ovulación se forma el cuerpo lúteo que secreta progesterona la que es responsable de los cambios secretorios del endometrio. Durante el proestro y el estro los folículos ováricos producen estrógenos, mientras que durante el metaestro y diestro el cuerpo lúteo produce principalmente progesterona. Los estrógenos y la progesterona son los principales responsables de los cambios cíclicos del endometrio (durante la gestación estas hormonas son producidas principalmente por la placenta).



El objetivo del presente trabajo fue realizar un estudio comparativo en estos estadios como base morfológica para la realización posterior de análisis inmunocitoquímicos, lo que sería de gran valor para la interpretación de los mecanismos reproductivos de esta especie.

## MATERIALES Y MÉTODOS

Se utilizaron 4 ovejas de la raza Romney Marsh de las cuales 2 correspondían a hembras prepúberes (4 meses de edad) y dos ovejas adultas (4 años) durante el período de anestro (septiembre). Inmediatamente después del sacrificio se tomaron de cada útero muestras de los dos cuernos en corte transversal y longitudinal. Las muestras fueron fijadas en Bouin acuoso, para su estudio histológico. Las inclusiones se hicieron en paraplast (Histosec, Lab. Merck, Alemania), de las cuales se obtuvieron cortes seriados de 5-7 micras. Los análisis morfológicos fueron teñidos con Hematoxilina y Eosina Arteta, Van Giesson y Ácido Periódico de Schiff (PAS) (Lab. Merck, Alemania).

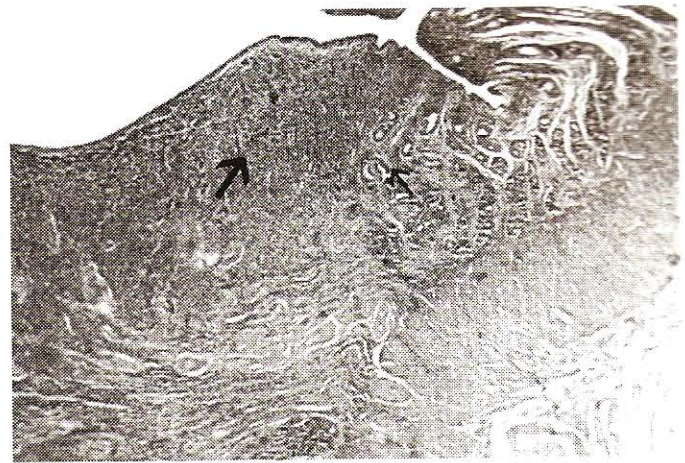El estudio morfológico y las fotografías se realizaron con un microscopio Carl Zeiss, Axiolab con equipamiento fotográfico MC 80 DX.

## RESULTADOS

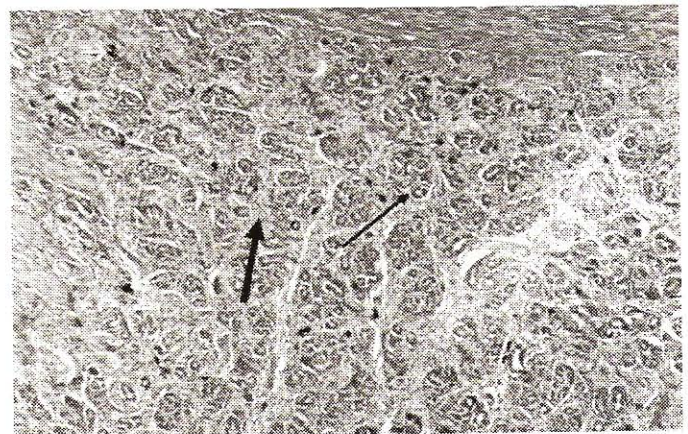
Las ovejas prepúberes mostraron endometrio con zona funcional poco desarrollada recubierta por epitelio cúbico simple con mucina focal bajo el cual se diferencian. Áreas carunculares aglandulares de estroma denso rico en fibroblastos muy vascularizado con vasos muy prominentes y áreas intercarunculares glandulares, con glándulas tubulares simples recubiertas por epitelio cilíndrico bajo, estroma compacto, vasos poco desarrollados y melanocitos en forma aislada (FIGS. 1, 2 y 3). En las ovejas en anestro el epitelio de revestimiento es epitelio cúbico simple con pseudoestratificación aislada y las zonas carunculares mostraron aspecto similar al de la prepúber mientras que en las áreas intercarunculares el endometrio también tipo estrogénico, presenta glándulas tubulares separadas por marcado edema estromal. No se observó en estas últimas signos notorios de involución endometrial (FIGS. 4, 5 y 6). Se concluye que ambos endometrios presentan características similares en las áreas carunculares mientras que en las áreas glandulares el estroma interglandular es compacto en la oveja prepúber y marcadamente edematoso en la oveja anéstrica.

## DISCUSIÓN

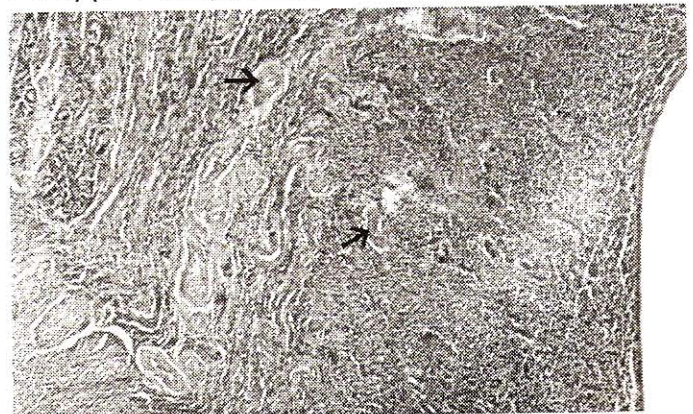
La oveja es un animal poliéstrico estacional, su ciclo estral está regulado por una secuencia rítmica intrínseca hipotálamo-hipófisis-ovarios que a su vez es modulada por factores ambientales y factores neuroendocrinos internos [1, 4, 5].



**FIGURA 1. ENDOMETRIO CON ZONAS INTERCARUNCULARES GLANDULARES (FLECHA DELGADA) Y ÁREAS CARUNCULARES AGLANDULARES (FLECHA GRUESA). (H-E; 40 X). (OVEJA PREPÚBER).**

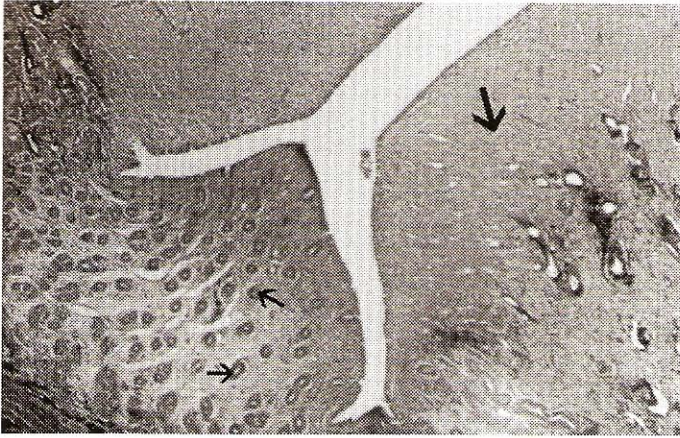


**FIGURA 2. ENDOMETRIO: ZONA INTERCARUNCULAR CON GLÁNDULAS TUBULARES RECUBIERTAS POR EPITELIO CILÍNDRICO BAJO (FLECHA DELGADA) Y ESTROMA DENSO (FLECHA GRUESA). NÓTESE LA PRESENCIA DE LINFOCITOS, NEURÓFILOS Y ALGUNOS MELANOCITOS EN EL ESTROMA ENDOMETRIAL (FLECHAS NEGRAS) (H-E; 100X). (OVEJA PREPÚBER).**

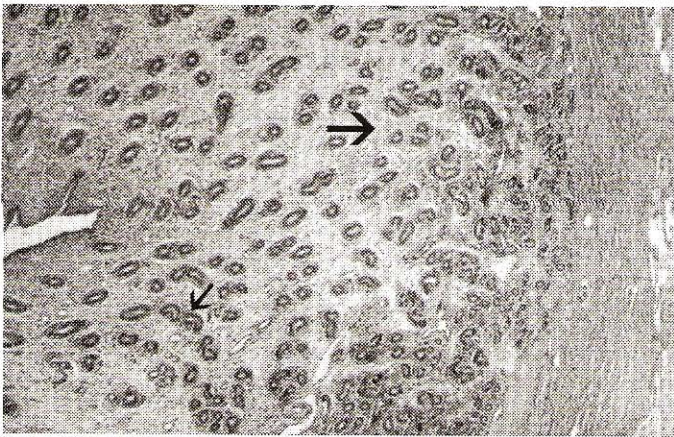


**FIGURA 3. ENDOMETRIO: ZONA CARUNCULAR, AGLANDULAR, ESTROMA DENSO CON ABUNDANTES FIBROBLASTOS BIEN VASCULARIZADO (FLECHA). (H-E; 100X). (OVEJA PREPÚBER).**

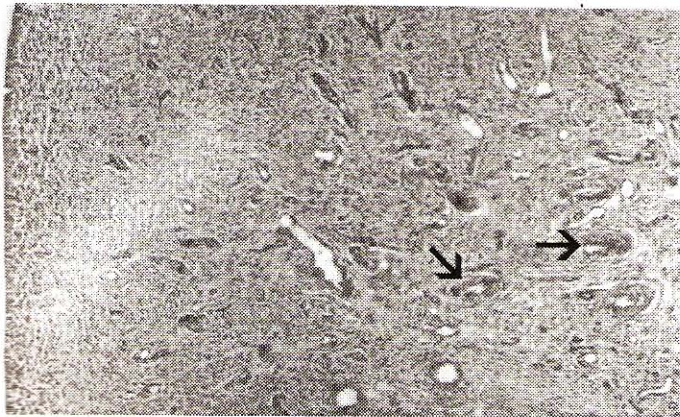



**FIGURA 4. ENDOMETRIO CON ZONAS INTERCARUNCULARES GLANDULARES (FLECHA DELGADA) Y ÁREAS CARUNCULARES AGLANDULARES (FLECHA GRUESA). (H-E; 40 X). (OVEJA EN ANESTRO).**



**FIGURA 5. ENDOMETRIO: ZONA INTERCARUNCULAR CON GLÁNDULAS TUBULARES RECUBIERTAS POR EPITELIO CILÍNDRICO (FLECHA DELGADA) Y ESTROMA INTERGLANDULAR MARCADAMENTE EDEMATOSO (FLECHA GRUESA). (H-E; 100X). ( OVEJA EN ANESTRO).**



**FIGURA 6. ENDOMETRIO: ZONA CARUNCULAR, AGLANDULAR, ESTROMA DENSO BIEN VASCULARIZADO (FLECHA). (H-E; 100X). (OVEJA EN ANESTRO).**

Anatómicamente posee útero bicornado con un cuerpo pequeño y dos cuernos largos bien definidos. Su mucosa, el endometrio, muestra áreas que sobresalen a la luz (carunculares) y áreas que no lo hacen (intercarunculares). Las carúnculas están determinadas genéticamente, y se convertirán en puntos de inserción placentaria durante la gestación.

Wiley y col. [11], en sus trabajos aportan un dato interesante sobre histogénesis del útero ovino y es que las glándulas uterinas están ausentes en el útero fetal pero presentes en el útero neonatal lo que indicaría que la inducción glandular debe ocurrir durante el período periparto-nacimiento.

En el endometrio se producen cambios cíclicos durante el estro siendo los estrógenos y la progesterona sus principales responsables. Cuando predomina la acción estrogénica las áreas carunculares se presentan como zonas aglandulares de estroma denso rico en fibroblastos con vasos prominentes. Las zonas intercarunculares están constituidas por endometrio funcional con glándulas en su mayor parte tubulares recubiertas por epitelio cilíndrico simple, algunas algo tortuosas pero sin enrollamiento ni ramificación, su estroma es compacto con vasos poco prominentes y muestra algunos linfocitos y neutrófilos aislados. Se observan células epiteliales con mucina [5, 8, 10].

Posteriormente la progesterona actúa produciendo hiperplasia con arrollamiento glandular y copiosa secreción, los vasos se hacen prominentes sufriendo luego el endometrio, si no hay fertilización, fenómenos regresivos. Hay que destacar que los cambios degenerativos y regenerativos endometriales son mucho menos notorios en las especies poliéstricas que en las monoéstricas [10].

Durante el anestro el endometrio presenta poco desarrollo, es delgado cubierto por epitelio cúbico simple, con glándulas tubulares simples escasas y estroma compacto predominan los signos de involución [4, 5, 10].

Los 4 casos del presente estudio (2 prepúberes, 2 anéstricos) presentaron características muy similares: el de acción estrogénica moderada, sin embargo, el estroma interglandular, que es compacto en la oveja prepúber, mostró edema en la anéstrica. Quizás este hecho, al igual que la escasa involución endometrial observada, esté relacionado con la existencia de ciclos estrales anteriores lo que involucra actividad hormonal cíclica previa.

Existen trabajos realizados en corderas sobre la distribución de receptores de estrógeno y progesterona [2, 3, 6, 7, 9]. La presente investigación es un paso preliminar para profundizar en el estudio de ellos y su relación con CBG que pertenece a la familia de las serpinas cuya presencia e importancia en el útero ha sido estudiada los últimos años [12].

## CONCLUSIONES

Los 4 casos (2 prepúberes, 2 anéstricos) descritos en la presente investigación revelaron características muy similares:



la de acción estrogénica moderada, sin embargo, el estroma interglandular, que es compacto en la oveja prepúber, mostró edema en la anéstrica.

Quizás este hecho, al igual que la escasa involución endometrial observada, esté relacionado con la existencia de ciclos estrales anteriores lo que involucra actividad hormonal cíclica previa.

## RECOMENDACIONES

Resultará interesante continuar esta línea de investigación sobre la distribución de receptores de estrógeno y progesterona en corderas y relacionar su presencia con la de la proteína portadora de progesterona CBG que pertenece a la familia de las serpinas cuya importancia en el útero ha sido estudiada en estos últimos años. Este estudio sería de gran valor para la interpretación de los mecanismos reproductivos en esta especie.

## AGRADECIMIENTO

Este estudio fue financiado por la Dirección de Investigación y Desarrollo de la Universidad de la Frontera (DIDUFRO) (proyecto Nº 120.339).

## REFERENCIAS BIBLIOGRÁFICAS

- [1] CUNNINGHAM, J. **Ciclos reproductivos en Fisiología Veterinaria**. Editorial Interamericana Mc Graw-Hill: 494-50224pp. 1998.
- [2] CHERNY, R.A. Immunohistochemical localization of estrogen receptors in the endometrium of the ewe. **Reprod. Fertil. Dev.** 3:32131. 1991.
- [3] DALL A, C. Immunohistochemical localization of estrogen and progesterone receptors in the cow. **Anat. Histol. Embryol.** 28:375-377. 1999.
- [4] GARFOLO, E.G.; TASENDE, C. Uterine estrogen and progesterone receptors in endometrium, and caruncles. **Vet. Res.** 27:177-183. 1996.
- [5] JAINUDEEN, M.R. Ovejas y cabras en HAFEZ, E.S.E.; HAFEZ, B. (Eds.), **Prepuberal ewe distribution in myometrium. B. Reproducción e inseminación artificial en animales**. 7ª Ed. Editorial Mc Graw-Hill Interamericana. 177- 189 pp. 2002.
- [6] KIMMINS, S.; MACLAREN, L.A. Oestrous cycly and pregnancy effects on the distribution of oestrogen and progesterone receptors in bovine endometrium. **Placenta** 22:742-748. 2001.
- [7] KLAUKE, M.; HOFFMANN, B. Progesterone and estrogen receptors in the myomtrium of the cow during the estrous cycle and pregnancy and of the sheep. **Am. Reprod. Sci.** 29:195-303. 1992.
- [8] LABADIA, A. Bases fisiológicas de la reproducción en la hembra. En: GARCIA S, A; CASTEJON, F.; DE LA CRUZ, L.F.; GONZALEZ, J.; MURILLO, M. D.; SALIDO, G. (Eds.), **Fisiología Veterinaria**. 1ª Ed. Editorial Interamericana McGraw-Hill: 840-859 pp. 1995.
- [9] MEIKLE, A.; GARFOLO, E.G.; TASENDE, C.; RODRÍGUEZ-PIÑÓN, M.; SHALIN, L. Regulation by gonadal steroids of estrogen and progesterona receptors along the reproductive tract in female lambs. **Acta Vet. Scand.** 42:161-169. 2001.
- [10] PRIEDKKALNS, J. Sistema reproductor femenino. En: DELLMANN, D. (Ed.), **Histología Veterinaria**. 2ª Ed. España: Editorial Acribia S.A. 279-283 pp. 1993.
- [11] WILLEY, A.A.; BARTOL, F.F.; BARRON, D.H. Histogenesis of the ovine uterus. **J. Anim. Sci.** 64:1262-1269. 1987.
- [12] PELTIER, M.R.; RALEY, L.C.; LIBERLES, D.A.; BENER, S.A.; HANSEN, P.J. Evolutionary history of the uterine serpins. **J. Exp. Zool.** (Mol. Dev. Evol.) 288:165-174. 2000.