

Caso clínico: Paciente cardiaco restrictivo por linfoma pericárdico

Clinical case: Restrictive cardiac patient due to pericardial lymphoma

Sebastián Brocell-Villao^{1*}  y Estefanía Zúñiga-Cobos² 

¹Universidad Católica de Cuenca. Cuenca, Azuay, Ecuador.

²Centro Integral Veterinario de la Ciudad de Guayaquil. Guayaquil, Guayas, Ecuador.

*Correo electrónico: sebastian.brocell.98@est.ucacue.edu.ec

RESUMEN

Paciente canino (*Canis lupus familiaris*) hembra esterilizada, de raza mestiza, de 8 años de edad, que fue atendido en el centro integral veterinario de la ciudad de Guayaquil, Ecuador, el primero de noviembre del año 2021 refiere cuadro clínico caracterizado por astenia, anorexia, temperatura evaluada en 39,5°C y disnea a medianos esfuerzos. Al examen físico se apreció mal estado general, decaída, piel pálida y seca, ruidos cardíacos hipofonéticos, abdomen distendido con signo de baloneo positivo. En la consulta se realizó un A-Fast (*Focussed assessment with sonography in trauma*) en el que se observó líquido libre en los 4 cuadrantes, al realizar una exploración ecográfica T-Fast (*Thoracic Focussed assessment with sonography in trauma*), se evidenció efusión pericárdica. En una consulta posterior, durante la pericardiocentesis a cargo del cardiólogo, quien extrajo 40 mililitros (mL) cuyo contenido fue analizado mediante citología, mostrando células monomórficas linfoblásticas con mitosis aberrantes que sugerían el diagnóstico de linfoma. En la ecocardiografía se halló una masa a nivel de la base del corazón (pared pericárdica visceral en contacto directo con el miocardio), la cual fue removida mediante cirugía y se envió muestra al laboratorio de patología, cuyo informe diagnóstico fue compatible con linfoma difuso de células intermedias grado II.

Palabras clave: Linfoma; masa; ecocardiografía; corazón; cardiología

ABSTRACT

Canine patient (*Canis lupus familiaris*) sterilized female, 8-year-old, mixed breed, who was treated at the Comprehensive Veterinary Center of the City of Guayaquil, Ecuador, on November 1, 2021, reports a clinical picture characterized by asthenia, anorexia, temperature evaluated at 39.5°C and dyspnea at medium exertion. Physical examination revealed poor general condition, pale and dry skin, hypophonetic heart sounds, distended abdomen with a positive ballooning sign. At clinic, an A-Fast (*Focused assessment with sonography in trauma*) was performed in which free fluid was observed in the 4 quadrants, when performing a T-Fast ultrasound examination (*Thoracic Focussed assessment with sonography in trauma*), pericardial effusion was observed. In a subsequent consultation, a pericardiocentesis was performed by the cardiologist who extracted 40 milliliters (mL) whose content was analyzed by cytology, which showed monomorphic lymphoblastic cells with aberrant mitoses that suggested a diagnosis of lymphoma. Echocardiography revealed a mass at the base of the heart (within the visceral pericardium and heart), which was removed by surgery and a sample was sent to the pathology laboratory, whose diagnostic report was compatible with grade II diffuse intermediate cell lymphoma.

Key words: Lymphoma; mass; echocardiography; heart; cardiology

INTRODUCCIÓN

Los tumores cardíacos primarios son raros en perros (*Canis lupus familiaris*), con una incidencia de 0,12 a 4,44 % de los casos oncológicos, siendo el hemangiosarcoma la neoplasia cardíaca más frecuentemente reportada, que igual es baja en comparación al resto de tumores [10, 13].

En los perros, los reportes científicos que describen los hallazgos de tumores cardíacos primarios son más numerosos que los que describen enfermedades cardíacas metastásicas [11]. Los Rabdomiomas cardíacos son neoplasias pocos frecuentes, hacen parte del grupo de tumores cardíacos primarios, puede presentarse en pacientes jóvenes y sus signos son inespecíficos llegando a presentar quilotorax. Se ha descrito que produce en el perro una falla cardíaca congestiva derecha y derrame pleural. Tiene la capacidad de generar metástasis en pulmones, diafragma, riñones e hígado [8].

Dependiendo de su localización anatómica y de los cambios hemodinámicos asociados que suelen originar la neoformación, origina restricción del llenado ventricular secundario debido a una compresión cardíaca externa y congestión venosa [12]. Estos tumores causan derrame pericárdico y taponamiento cardíaco, con la consiguiente disminución del gasto cardíaco y shock cardiogénico; lo cual se aprecia al examen clínico como arritmias, producto o como consecuencia de las neoplasias cardíacas, incrementando el compromiso hemodinámico [16].

Los linfomas se originan principalmente a partir de células linfocitares y comprenden algunas de las neoplasias más comunes en perros [15]. Suelen surgir en los tejidos linfoides, como el bazo, el hígado y la médula ósea; sin embargo, también pueden aparecer en casi todos los demás tejidos del cuerpo. Las formas de presentación más comunes del linfoma en perros, en orden decreciente de prevalencia, son multicéntricos, mediastínicos, gastrointestinales, cutáneos y extraganglionares [6].

Las formas extraganglionares primarias pueden ocurrir en cualquier lugar fuera del sistema linfático, como los ojos, el sistema nervioso central, los huesos, los testículos, la vejiga, los riñones, la cavidad nasal o el corazón [7]. En lo que respecta a la clasificación, los tumores se denominan por su localización. Un ejemplo de ello es el quemodectoma que se origina en la base cardíaca, que son afuncionales y con un bajo potencial metastásico. Entre las razas con predisposición a presentar este tipo de tumor son las braquicefálicas como el Boston Terrier, Bulldog Inglés, Boxer. Se puede producir derrame pericárdico, representando un 10 % de las causas de derrames pericárdicos por tumores; los mesoteliomas son de las neoplasias menos frecuentes, pero conforman el 5 % de neoplasias que causan derrame pericárdico [1]. El estudio de Carrión [4] describe el caso clínico de un pastor alemán de 2 años de edad que en el servicio de emergencias del Hospital Docente Veterinario de la Universidad San Francisco de Quito se realizó eco-fast, en el t-fast se observó efusión pericárdica, en el A-fast se encontró líquido moderado en solo dos cuadrantes. Se realizó el procedimiento quirúrgico para retirar la neoplasia, y posteriormente fue enviada a histopatología donde se determinó que la masa correspondía a un hemangiosarcoma.

Los tumores cardíacos requieren un tratamiento sintomático dirigido a controlar el sangrado tumoral y las posibles arritmias, y otros signos causados por el efecto de masa [5]. Las opciones de tratamiento adicionales incluyen cirugía, quimioterapia y radioterapia [2].

Varios estudios reflejaron que, el análisis del líquido pericárdico y el examen citológico no lograron identificar la causa de los derrames pericárdicos en perros, lográndose dilucidar el diagnóstico en solo 7,7 a 12,8 % de los casos [14]. Sin embargo, esta precisión cambia cuando se refiere al linfoma del corazón. Macgregor y col. [10] estudiaron 12 casos de linfoma cardíaco y el diagnóstico definitivo fue posible en 11 casos mediante citología de derrame pericárdico.

El presente caso clínico refiere al caso de un canino hembra, a la cual se le detectó un linfoma en la base del corazón, de acuerdo a los estudios respectivos realizados y tuvo como desenlace final la muerte de la paciente.

MATERIALES Y MÉTODOS

Presentación de caso clínico

Se presentó un paciente canino, hembra mestiza esterilizada de 8 años de edad, la cual llegó al consultorio con síntomas de disnea de medianos esfuerzos, intolerancia al ejercicio y síntomas cardiorrespiratorios marcados, de un mes de evolución. Sus propietarios indicaron que, antes de presentarse los síntomas se encontraba bien, era una perra muy activa y saludable. Al examen físico se observa un abdomen globoso marcado, y a la auscultación (Estetoscopio Littmann Classic III, EUA) los ruidos cardíacos eran hipofonéticos. Al realizarle un ecocardiograma (Ecógrafo Mindray Z-5, China) se evidenció la presencia de estructuras nodulares de contorno irregular en el espacio pericárdico, muy próximo a la base del corazón, sospechándose de una neotumoración debido a un importante derrame pericárdico que causaba taponamiento de la cámara derecha del corazón [3].

Se realizaron sus respectivos exámenes sanguíneos de laboratorio para evaluar el estado del paciente; de los cuales en el hemograma no hubo alteraciones en la línea roja. En la línea blanca se obtuvo resultados sugerentes a un proceso inflamatorio crónico por el hallazgo de neutrofilia y monocitosis. En la bioquímica sanguínea no hubo alteraciones y los valores del paciente salieron dentro de los rangos de acuerdo con el laboratorio. En la TABLA I se presentan los valores detallados de los exámenes realizados a la paciente.

TABLA I
Exámenes paraclínicos realizados a paciente canino previo a diagnóstico definitivo

Variable	Resultado	Valor de referencia
CGR	6,87	5,65–8,87 millones· μL^{-1}
Hematócrito	43,30	37,3–61,7 %
Hemoglobina	15,60	13,1–20,5 g·dL ⁻¹
MVC	63,00	61,6–73,5 fL
MCH	22,70	21,2–25,9 pg
MCHC	36,00	32,0–37,9 g·dL ⁻¹
RDW	20,80	13,6–21,7 %
Reticulocitos (%)	1,10	-
Reticulocitos	76,90	10–110 miles· μL^{-1}
CCB	15,94	5,05–16,76 miles· μL^{-1}
Neutrófilos (%)	76,10	-

TABLA I cont...
Exámenes paraclínicos realizados a paciente canino previo a diagnóstico definitivo

Variable	Resultado	Valor de referencia
Linfocitos (%)	12,80	-
Monocitos (%)	10,90	-
Eosinófilos (%)	0,10	-
Basófilos (%)	0,10	-
Neutrófilos	12,13	2,95-11,64 miles· μ L ⁻¹
Linfocitos	2,04	1,05-5,10 miles· μ L ⁻¹
Monocitos	1,74	0,16-1,12 miles· μ L ⁻¹
Eosinófilos	0,01	0,06-1,23 miles· μ L ⁻¹
Basófilos	261,00	0-0,10 miles· μ L ⁻¹
Plaquetas	-	148-484 miles· μ L ⁻¹
Dímero D canino	3194,55	Hasta 250 ng·mL ⁻¹
Glucosa	98,00	70-105 mg·dL ⁻¹
Ácido úrico	0,81	Hasta 2,0 mg·dL ⁻¹
Bilirrubina directa	0,32	Hasta 0,4 mg·dL ⁻¹
Bilirrubina total	0,05	Hasta 0,8 mg·dL ⁻¹
Amilasa	582,36	Hasta 1500 U·L ⁻¹
Urea	28,50	20-50 mg·dL ⁻¹
Creatinina	1,00	0,6-1,4 mg·dL ⁻¹
GPT (ALT)	45,10	17-78 U·L ⁻¹
GOT (AST)	28,10	13-70 U·L ⁻¹
Proteínas totales	5,50	5,3-7,9 g·dL ⁻¹
FAS	93,80	Hasta 300 U·L ⁻¹
Albumina	2,80	2,3-3,8 g·dL ⁻¹
LDH	109,30	25-220 U·L ⁻¹

CGR: Conteo de globulos rojos, MVC: Volumen vopuscular medio, MCH: Hemoglobina corpuscular media, MCHC: Concentración de hemoglobina corpuscular media, RDW: Amplitud de distribución eritrocitaria, CCB: Conteo de células blancas, GPT: Glutamato piruvato transaminasa, GOT: Glutamato oxalacetato transaminasa, FAS: Fosfatasa alcalina sérica, LDH: Lactato deshidrogenasa. Adaptado por Sebastián Brocell

Asimismo, se efectuó una ecografía abdominal que reveló hepatoesplenomegalia, que sugería un proceso congestivo más la ascitis concomitante. Se realizó una ecocardiografía a cargo del cardiólogo del Centro Integral Veterinario, en el cual se evidenció la presencia de una masa pericárdica proporciones de 3,02 centímetros (cm) de largo y 2,27 cm de largo (FIG. 1), derrame pericárdico y colapso ventricular derecho.

Se realizó una pericardiocentesis, la cual fue analizada por citología mostrando células monomórficas linfoblásticas, con mitosis aberrantes que sugerían el diagnóstico de linfoma (TABLA II). Asimismo, se realizó la cirugía para la extracción del tumor (FIG. 2), se tomaron muestras para realizar estudios histopatológicos de la masa (FIG. 3) e inmunohistoquímica para diferenciar el tipo neotumoración (FIG. 4).

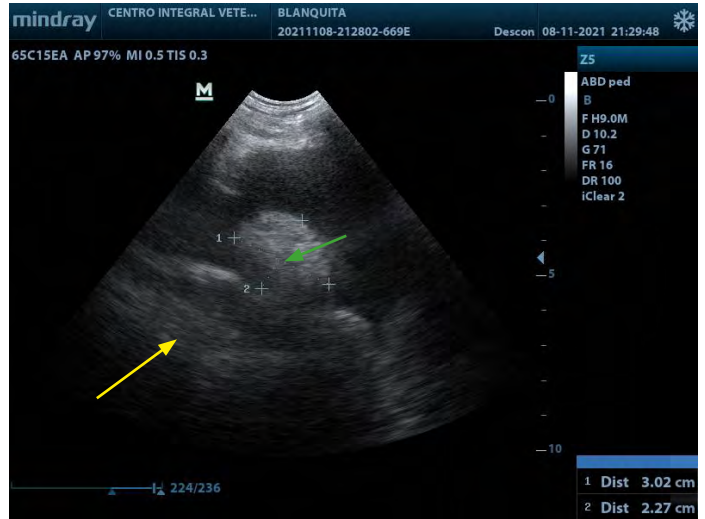


FIGURA 1. Ecocardiografía en la cual se aprecia eje corto ventana paraesternal derecha el pericardio visceral (línea hiperecoica señalada con la flecha amarilla) en contacto directo con la pared miocárdica. La flecha verde señala la neoformación del pericardio visceral en contacto directo con el miocardio. Adaptado por Sebastián Brocell

TABLA II
Resultados de exámenes en líquido pericárdico y sangre

Examen macroscópico	Sangre	+
	Densidad	1,040 g·mL ⁻¹
	Proteína	+++
Examen microscópico	Glóbulos rojos	+
	Glóbulos blancos	+
	Piocitos	-
Examen plasma sanguíneo	Proteína	6,1 g·dL ⁻¹
	pH	7

Adaptado por Sebastián Brocell

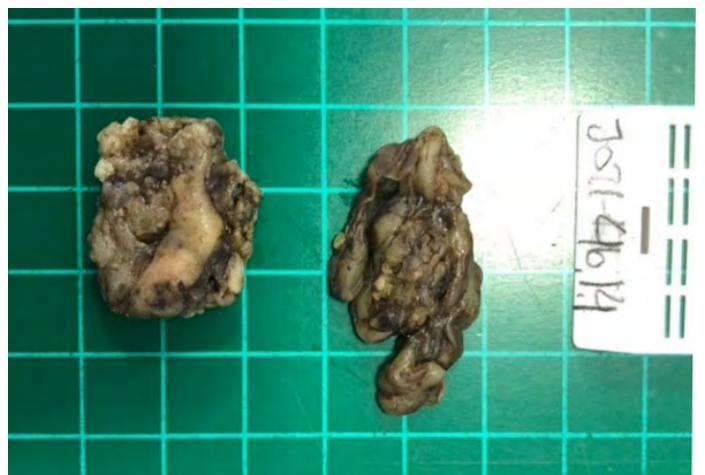
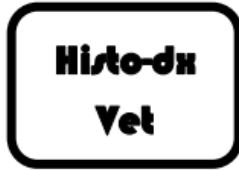
FIGURA 2. Foto de muestra enviada a histopatología de biopsia excisional pericardio

RESULTADOS Y DISCUSIÓN

La ecocardiografía es la técnica diagnóstica más utilizada para el examen cardíaco, con una sensibilidad de 17-82 % en la detección de masas cardíacas [9]. El estudio anatomopatológico permite diferenciar si las masas son de orden benigno o maligno y los grados de malignidad. En los resultados de la biopsia enviada al laboratorio, para realizar el

posterior estudio inmunohistoquímico (FIG. 3), se confirmó un linfoma de células T (FIG. 2). Resultados similares se obtuvieron en el presente estudio, en donde el estudio citológico reveló presencia de células malignas, y finalmente la biopsia excisional de masa ubicada en la base del corazón reveló un linfoma difuso de células intermedias de grado II. En el caso del paciente bajo estudio se decidió realizar una biopsia.



HISTODIAGNÓSTICO VETERINARIO

0998399117

histodiagnosticoveterinario@gmail.com

RESULTADO No. P21 - 4614_Bx

Quito, 8/12/2021

RESULTADO DE DIAGNÓSTICO HISTOPATOLÓGICO

DATOS DEL PACIENTE

Especie: Perro

Raza: Mestizo

Edad: 8 años

Sexo: Hembra

Nombre: Blanquita

MVZ Remitente: Dr. Sebastián Brocell

Hospital/CV: Centro Integral Vet. Ronald Ron

Propietario: Oswaldo Quinche

Correo electrónico: dr.ronaldron@hotmail.com

Teléfono: 996434439/ 6035017

EXAMEN MACROSCÓPICO: biopsia incisional de masa ubicada en la base del corazón (pericarido). La muestra está representada por dos fragmentos de tejido irregular, que midieron 2.5 y 3.5 cm de eje mayor. Al corte, eran sólidos, firmes/blandos y blancos con rojo oscuro.

EXAMEN MICROSCÓPICO:

Masa, base del corazón (pericarido): infiltrando, reemplazando y deformando expansivamente el tejido adiposo, se aprecia un tumor maligno de linfocitos, mal delimitado, que se extiende a los bordes quirúrgicos examinados. Está representado por una proliferación de linfocitos intermedios (1.5-2 veces el tamaño de un eritrocito), dispuestos en un patrón difuso, disecando los intersticios. Se observa moderado pleomorfismo, indentaciones nucleares, apoptosis y 6 figuras mitóticas en 10 campos aleatorios 40x. El mesotelio del pericardio visceral está exfoliado y cubierto por exudado fibrinohemorrágico. Los tejidos conectivos subyacentes están infiltrados y reemplazados por un banda de proliferación de tejido de granulación. Multifocalmente, se aprecian discretos infiltrados de linfocitos y plasmocitos.

DIAGNÓSTICO:

Masa, base del corazón (pericarido): *Linfoma difuso, de células intermedias.*

- *Grado II (intermedio), Valli et al., 2011.*

COMENTARIO: se trata de un tumor maligno originado en los linfocitos. La ubicación anatómica puede correlacionar con un linfoma mediastinal.

Atentamente,

Julio R. Ortiz, M en MVZ.

Jefe del Servicio

REG. SENESCYT: 7160R-14-15201, 1005-10-1016773

FIGURA 3. Reporte histopatología de biopsia excisional pericardio

Hallazgos macroscópicos de histopatología

Biopsia incisional de masa ubicada en la base del corazón (pericardio). La muestra está representada por dos fragmentos de tejido irregular, que midieron 2,5 y 3,5 cm de eje mayor. Al corte, eran sólidos, firmes/blandos y blancos con rojo oscuro. (FIG. 2)

Examen microscópico

Masa, base del corazón (pericardio): infiltrando, reemplazando y deformando expansivamente el tejido adiposo, se apreció un tumor maligno de linfocitos, mal delimitado, que se extiende a los bordes quirúrgicos examinados. Está representado por una proliferación de linfocitos intermedios (1,5-2 veces el tamaño de un eritrocito),

dispuestos en un patrón difuso, disecando los intersticios. Se observó mediante microscopio (ZEISS Primo Star, Alemania) un moderado pleomorfismo, identificaciones nucleares, apoptosis y 6 figuras mitóticas en 10 campos aleatorios 40x. El mesotelio del pericardio visceral estaba exfoliado y cubierto por exudado fibrinohemorrágico. Los tejidos conectivos subyacentes están infiltrados y reemplazados por una banda de proliferación de tejido de granulación. Multifocalmente se aprecian discretos infiltrados de linfocitos y plasmocitos (FIG. 3).

Diagnóstico

Masa, Base de corazón en espacio pericardíaco: Linfoma difuso, de células intermedias. Grado II (intermedio)(FIG. 3).

Resultados de inmunohistoquímica

Se trató de un linfoma de células T, con el resultado del estudio histopatológico la población neoplásica presentó positividad multifocal para el inmuno marcador CD3. Se sugirió correlacionar con los

estudios clínicos, evolución de la paciente y evaluar linfonodos. La positividad de la glicoproteína CD79 presentó marcaje inespecifico débil en el estroma y tejido adiposo en la mayor parte de la muestra (FIG. 4).

CONCLUSIONES

Los tumores cardiacos son raros, tanto en perros cómo en gatos, y pueden representar un reto diagnóstico para el médico veterinario.

Las pruebas clínicas son de vital importancia en el proceso de diagnóstico al evaluar el estado clínico del paciente, las cuales ante la sospecha de una neo-tumoración se deben complementar con pruebas de laboratorio como biometrias hemáticas, evaluación de los parámetros bioquímicos y toma de imágenes complementarias.

La ecocardiografía se ha constituido al momento en la prueba complementaria Gold estándar para la detección de masas a nivel cardiaco en perros y gatos.



**LABORATORIO DE ESPECIALIDADES PATOLÓGICAS
HISTOPATOLOGÍA Y CITOPATOLOGÍA**

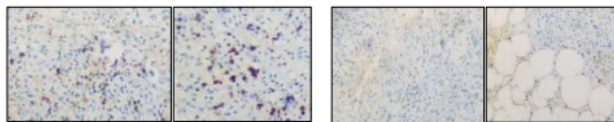
RESULTADOS DE INMUNOHISTOQUÍMICA

NÚMERO DE CASO: IHQ--21	NOMBRE: Blanquita		EDAD: 8 años
FECHA DE RECEPCIÓN MUESTRA: 30/12/21	ESPECIE: <i>Canis lupus familiaris</i>	RAZA: Mestizo	SEXO: Hembra
FECHA DE EMISIÓN: 09/01/22	PROPIETARIO: No referido		
CLÍNICA/HOSPITAL: Vet. Ronald Ron	MÉDICO: Dr. Sebastián Brocell		
	TELÉFONO: 0996434439	CORREO ELECTRÓNICO: dr.ronaldeon@hotmail.com	
ANAMNESIS: Paciente diagnosticado con linfoma difuso de células intermedias (miadiastínico).			
TRATAMIENTO: No referido.			

CD3	Inmunopositivo	Moderada (++)	Difuso (Citoplasma)
CD79a	Inmunonegativo	(-)	(-)

Nota: Positividad interpretada en células neoplásicas.

ANEXOS FOTOGRÁFICOS:



CD3

CD79a

COMENTARIO: El marcaje para la población de linfocitos presentó marcados artefactos, posiblemente ligados con el periodo de fijación, lo cual dificulta su valoración. La población neoplásica presentó positividad multifocal para CD3, lo cual junto con el resultado del estudio histopatológico se trata de un linfoma de células T. Se sugiere correlacionar con los estudios clínicos, evolución de la paciente y evaluar linfonodos. La positividad de CD79 presentó marcaje inespecifico débil en el estroma y tejido adiposo en la mayor parte de la muestra.

ATENTAMENTE

M en MVZ Estefanía Zúñiga Cobos
Anatomopatóloga responsable

FIGURA 4. Reporte de inmunohistoquímica de biopsia excisional de pericardio

Contar con la recopilación de todos los exámenes complementarios del paciente, nos permite tener un panorama más claro a la hora de tomar decisiones e ir descartando o confirmando los posibles diagnósticos diferenciales.

La prueba Gold estándar para la identificación y diagnóstico definitivo de neo-tumoraciones cardíacas es el estudio histopatológico de la masa obtenida posterior a su extracción mediante pericardiectomía.

En el caso que el resultado sea sugerente a linfoma, se debe diferenciar el tipo de celularidad de la neoplasia mediante un estudio inmunohistoquímico para obtener el diagnóstico diferencial y plantear alternativas de tratamiento ajustada a la individualidad del paciente.

El presente estudio se convierte en pionero en su tipo al identificar esta forma de presentación de neotumoraciones en un canino en la ciudad de Guayaquil y su descripción diagnóstica, pudiendo convertirse en objeto de referencia para futuras intervenciones, o abordajes diagnósticos.

Recomendaciones

En el caso de este tipo de neoplasias es de interés evaluar la supervivencia y pronóstico de los pacientes y evaluando su evolución.

AGRADECIMIENTOS

Se agradece principalmente a la Universidad Católica de Cuenca - Ecuador, por brindar la oportunidad de seguir formando a los médicos veterinarios del país para crecer profesionalmente, adquirir conocimientos de alta calidad y así seguir con el camino propuesto para salvar cada vez más vidas.

Conflicto de Intereses

Los autores certifican que no existen conflictos de interés en el presente trabajo.

REFERENCIAS BIBLIOGRAFICAS

- [1] AUPPERLE, H.; MÄRZ, I.; ELLENBERGER, C.; BUSCHATZ, S.; REISCHAUER, A.; SCHOON, H. Primary and secondary heart tumours in dogs and cats. **J. Comp. Pathol.** 136(1): 18-26. 2007. <https://doi.org/fqd89j>.
- [2] ABUSHOUK, A.I.; ISMAIL, A.; AFIFI, A. Cardioprotective mechanisms of phytochemicals against doxorubicin-induced cardiotoxicity. **Biomed. Pharmacother.** 90: 935-946. 2017. <https://doi.org/gbhddg>.
- [3] BODDY, K.N.; SLEEPER, M.M.; SAMMARCO, C.D.; WEISSE, C.; GHODS, S.; LITT, H.I. Cardiac magnetic resonance in the differentiation of neoplastic and nonneoplastic pericardial effusion. **J. Vet. Intern. Med.** 25(5): 1003-1009. 2011. <https://doi.org/cqfmtk>.
- [4] CARRIÓN-LOJÁN, D.C. Resección de hemangiosarcoma de base cardíaca con autosutura GIA en un pastor alemán de 3 años reporte de caso. Universidad San Francisco de Quito, Colegio de Ciencias de la Salud; Quito, Ecuador. Tesis de Grado. Pp 13-18. 2019.
- [5] HANSEN, K.; THÉON, A.; WILLCOX, J.; STERN, J. Long-term outcomes with conventional fractionated and stereotactic radiotherapy for suspected heart-base tumours in dogs. **Vet. Comp. Oncol.** 19(1): 191-200. 2021. <https://doi.org/h93d>.
- [6] LARA, A. Actualización en el tratamiento del linfoma canino y felino. Linfoma canino. Actualización en el tratamiento del Linfoma canino y felino. **Congreso de Especialidades Veterinarias.** Granada, 5/6-13, España. Pp 3-4. 2013.
- [7] LEGENDRE, A.M. Treatment of Dogs with Lymphoma: A Work in Progress. **J. Vet. Intern. Med.** 21(6): 1166-1167. 2007. <https://doi.org/chjbwn>.
- [8] LINCE, R.; DE MESA, C.G.; ARTEAGA, A.; MONTOYA, J.; VÁSQUEZ, L.M. Rbdomioma cardíaco como manifestación de esclerosis tuberosa. Presentación de dos casos y revisión de la literatura. **Rev. Colomb. Cardiol.** 16(5): 224-228. 2009.
- [9] MACDONALD, K.A.; CAGNEY, O.; MAGNE, M.L. Echocardiographic and clinicopathologic characterization of pericardial effusion in dogs: 107 cases (1985-2006). **J. Ame. Vet. Med. Assoc.** 235(12): 1456-1461. 2009. <https://doi.org/bz9ndd>.
- [10] MACGREGOR, J.M.; FARIA, M.L.E.; MOORE, A.S.; TOBIAS, A.H.; BROWN, D.J.; DE MORAIS, H.S.A. Cardiac lymphoma and pericardial effusion in dogs: 12 cases (1994-2004). **J. Ame. Vet. Med. Assoc.** 227(9): 1449-1453. 2005. <https://doi.org/brb4tr>.
- [11] SALINAS, C.E.; DÁVILA, F.R.; CHÁVEZ, R.E. Hemangiosarcoma Cardíaco Primario en Aurícula Derecha en un Canino Rottweiler de Ocho Años de Edad. **Rev. Invest. Vet. Perú.** 27(4): 1039-1046. 2017. <https://doi.org/h93f>.
- [12] SHAW, S.P.; RUSH, J.E. Canine pericardial effusion: Diagnosis, treatment, and prognosis. **Compend. Contin. Educ. Vet.** 29(7): 405-411. 2007.
- [13] SIMS, C.S.; TOBIAS, A.H.; HAYDEN, D.W.; FINE, D.M.; BORJESSION, D.L. Pericardial Effusion Due to Primary Cardiac Lymphosarcoma in a Dog. **J. Vet. Intern. Med.** 17(6): 923-927. 2003. <https://doi.org/cxcxzt>.
- [14] TREGGIARI, E.; PEDRO, B.; DUKES-MCEWAN, J.; GELZER, A.R.; BLACKWOOD, L.A descriptive review of cardiac tumours in dogs and cats. **Vet. Comp. Oncol.** 15(2): 273-288. 2017. <https://doi.org/h93g>.
- [15] TONG, L.; BENNETT, S.; THOMPSON, D.; ADSETT, S.; SHIEL, R. Right-sided congestive heart failure in a dog because of a primary intracavitary myocardial lymphoma. **Austr. Vet. J.** 93(3): 67-71. 2015. <https://doi.org/f636hf>.
- [16] WARE, W.A.; HOPPER, D.L. Cardiac tumors in dogs: 1982-1995. **J. Vet. Intern. Med. / Ame. College Vet. Intern. Med.** 13(2): 95-103. 1999. <https://doi.org/b2m5zk>.