

# HIPERANDROGENISMO CAUSADO POR TUMOR DE CÉLULAS DE LEYDIG DE OVARIO

*Peter Gericke-Brumm<sup>1</sup>, Eduardo Reyna-Villasmil<sup>2</sup>.*

<sup>1</sup>Servicio de Anatomía Patológica. Hospital Príncipe de Asturias. Alcalá de Henares. España. <sup>2</sup>Departamento de Investigación y Desarrollo. Hospital Central “Dr. Urquinaona”, Maracaibo, Venezuela.

Rev Venez Endocrinol Metab 2019;17(3): 119-125

## RESUMEN

**Objetivo:** Reportar un caso de hiperandrogenismo causado por tumor de células de Leydig de ovario.

**Caso Clínico:** : Se trata de paciente femenina de 65 años quien consultó por presentar hiperandrogenismo caracterizado por hirsutismo facial y aparición de calvicie frontal. Al examen físico se observaron signos de hiperandrogenismo clínico con hirsutismo en cara, tórax, miembros superiores, pared abdominal anterior y miembros inferiores y alopecia androgénica con predominio frontal, sin evidencia de acné ni clitoromegalia. Las pruebas de laboratorio revelaron valores séricos elevados de testosterona total y libre y concentraciones normales de androstenediona, sulfato de dehidroepiandrosterona, estradiol, globulina fijadora de hormonas sexuales, hormona estimulante de la tiroides, 17-hidroxiprogesterona, 17-cetosteroides y 17-hidroxicorticosteroides urinarios y prolactina. La resonancia magnética de pelvis demostró la presencia de un tumor ovárico izquierdo de aproximadamente 12 milímetros de diámetro con glándulas suprarrenales normales. En la cirugía se encontró nódulo sólido en ovario izquierdo, el cual fue resecado quirúrgicamente. El estudio anatomopatológico confirmó el diagnóstico de tumor de células de Leydig de ovario sin signos de malignidad.

**Conclusión:** El hiperandrogenismo y la virilización en menopáusicas es raro y difícil de diagnosticar. Se debe sospechar la presencia de tumores secretores de andrógenos en mujeres menopáusicas con signos de hiperandrogenismo. La etiología suele ser de origen suprarrenal u ovárico. Los tumores de células de Leydig son neoplasias ováricas raras virilizantes que se caracterizan por la hiperproducción androgénica no reguladas.

**Palabras Clave:** Hiperandrogenismo; tumor de células de Leydig; tumor de ovario; menopausia.

## HYPERANDROGENISM CAUSED BY OVARIAN LEYDIG CELL TUMOR

### ABSTRACT

**Objective:** To report a case of hyperandrogenism caused by ovarian Leydig cell tumor.

**Clinical case:** This is a 65-year-old female patient who consulted for presenting hyperandrogenism characterized by facial hirsutism and the appearance of frontal baldness. On physical examination, signs of clinical hyperandrogenism were observed with hirsutism on the face, thorax, upper limbs, anterior abdominal wall and lower limbs, and androgenic alopecia with frontal predominance, without evidence of acne or clitoromegaly. Laboratory tests revealed elevated serum total and free testosterone levels and normal concentrations of androstenedione, and normal values of dehydroepiandrosterone sulfate, estradiol, sex hormone-binding globulin, thyroid-stimulating hormone, 17-hydroxyprogesterone, 17-ketosteroid and 17-urinary hydroxycorticosteroids and prolactin. MRI of the pelvis that demonstrated the presence of a left ovarian tumor approximately 12 millimeters of diameter with

---

Artículo recibido en: Agosto 2019. Aceptado para publicación en: Noviembre 2019.  
Dirigir correspondencia a: Eduardo Reyna-Villasmil. Email: sippenbauch@gmail.com

normal adrenal glands. In surgery, a solid nodule was found in the left ovary, that was surgically resected. The pathological evaluation confirmed the diagnosis of ovarian Leydig cell tumor with no signs of malignancy.

**Conclusion:** Hyperandrogenism and virilization in postmenopausal women are rare and difficult to diagnose. The presence of androgen-secreting tumors in menopausal women with signs of hyperandrogenism should be suspected. Etiology is usually of adrenal or ovarian origin. Leydig cell tumors are rare virilizing ovarian neoplasms that are characterized by unregulated androgenic overproduction.

**Keywords:** Hyperandrogenism; Leydig cell tumor; ovarian tumor; menopause.

---

## INTRODUCCIÓN

El hiperandrogenismo comprende un grupo de trastornos heterogéneos que comparten fenotipo común en las mujeres. Las causas más comunes incluyen síndrome de ovarios poliquísticos, defectos de la esteroidogénesis suprarrenal u ovárica, hipertecosis ovárica e hiperplasia de células de la teca<sup>1</sup>. En ocasiones, las concentraciones de andrógenos son lo suficientemente altas para producir manifestaciones como hirsutismo, alopecia androgénica, acné y, si es extrema y prolongada, virilización de los genitales femeninos<sup>2</sup>. El diagnóstico de hiperandrogenismo en menopáusicas puede ser un reto, ya que inicialmente los cambios corporales sutiles causados por la alteración endocrina pueden ser confundidos con los cambios debidos al envejecimiento. Además, durante la menopausia, las causas de virilización ováricas son más comunes que las de origen suprarrenal<sup>1</sup>.

Los tumores ováricos virilizantes son una causa rara de hiperandrogenismo. Entre estos, los tumores de células de Leydig, que son neoplasias de células esteroides, se originan del estroma del cordón sexual ovárico y representan 0,1% de todos los tumores de ovario<sup>3</sup>. Estos tumores funcionan de manera característica, ya que producen testosterona de manera excesiva y no regulada, lo que lleva a hiperandrogenismo y virilización, más frecuentemente después de la menopausia<sup>3,4</sup>. Generalmente tienen comportamiento benigno, con excelente

pronóstico y reversión de los síntomas después del tratamiento quirúrgico<sup>4</sup>. Se presenta un caso de hiperandrogenismo causado por tumor de células de Leydig de ovario.

## CASO CLÍNICO

Paciente femenina de 65 años quien consultó por presentar signos clínicos de hiperandrogenismo de inicio rápido, caracterizado por agravamiento de hirsutismo facial y aparición de calvicie frontal en ausencia de cambios en el tono de voz. Entre sus antecedentes se registró menarquía a los 14 años, con menstruaciones regulares hasta los 40 años e histerectomía total abdominal con ooforosalingectomía derecha por hemorragia uterina disfuncional a los 49 años de edad. La paciente tenía diagnóstico de hipertensión arterial crónica de 20 años de evolución, bajo tratamiento con bloqueadores de los canales de calcio y sin antecedentes de uso de terapia hormonal de reemplazo, hábito tabáquico, consumo de alcohol, antecedentes personales o familiares de importancia o de endocrinopatías o fármacos androgénicos.

Al examen físico, la paciente estaba afebril, con frecuencia cardiaca de 90 latidos por minuto y presión arterial de 140/85 mm de Hg, con un índice de masa corporal de 29 Kg/m<sup>2</sup>. Se observaron signos de hiperandrogenismo clínico caracterizado por hirsutismo en cara, tórax, miembros superiores, pared abdominal anterior y miembros inferiores (puntuación de Ferriman-Gallwey 20 puntos), y alopecia androgénica con predominio frontal (grado IV en la escala de

Ludwig), sin evidencia de acné. No se observó aumento de volumen de la glándula tiroides. El abdomen era blando depresible no doloroso sin visceromegalias. No se observaron evidencias de estrías cutáneas o acantosis nigricans. El examen ginecológico demostró clítoris de tamaño normal sin tumoraciones pélvicas palpables. No se encontraron características clínicas específicas de síndrome de Cushing u otra patología endocrina. El resto del examen físico estaba normal.

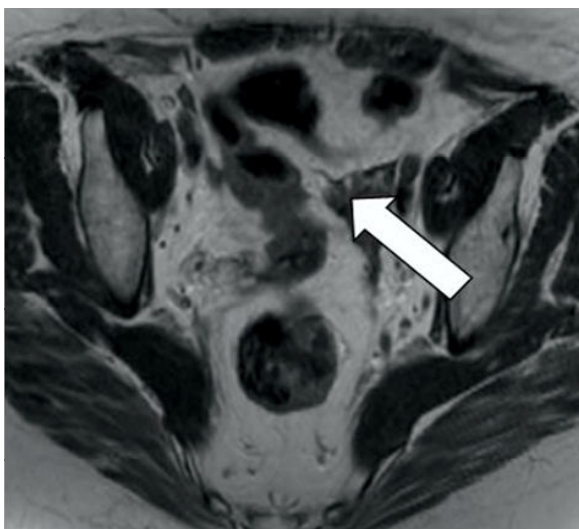
Las pruebas de laboratorio revelaron valores séricos elevados de testosterona total (367 ng/dL, valor de referencia 14 - 76 ng/dL) y testosterona libre (1,2 ng/dL, valor de referencia 0,015 - 0,155 ng/dL) con concentraciones normales de androstenediona (1,5 ng/mL), sulfato de dehidroepiandrosterona (110 mg/dL), estradiol (51 pg/mL), globulina fijadora de hormonas sexuales (32 nmol/L), hormona estimulante de la tiroides (1.847 mU/L), 17-hidroxiprogesterona (1,72 nmol/L) y prolactina (4 ng/mL). Los valores de gonadotropinas (hormona luteinizante 22 UI/L y hormona folículo estimulante 54 UI/L) estaban apropiadamente elevados para el estado menopáusico. Las pruebas de funcionalismo hepático y renal, perfil de coagulación y concentraciones séricas de glucemia estaban dentro de límites normales. Los valores de alfafetoproteína, CA-19.9, CA-125 y gonadotropina coriónica estaban dentro de los valores de referencia. Las concentraciones urinarias de 17-cetosteroides y 17-hidroxicorticosteroides mostraron valores normales. La prueba de supresión con dexametasona (0,75 mg, 4 veces al día durante 5 días consecutivos) demostró supresión de los valores de cortisol, pero no de la producción de testosterona total (305 ng/dL), lo cual sugirió un posible origen ovárico. En la evaluación ecográfica, ambas glándulas suprarrenales estaban normales, el ovario derecho estaba de tamaño normal (31 x 18 x 12 mm) y el izquierdo estaba ligeramente aumentado de tamaño (41 x 20 x 15 mm). La radiografía toracoabdominal no presentó alteraciones.

En vista de los hallazgos de probable origen ovárico del exceso de testosterona con ovario de

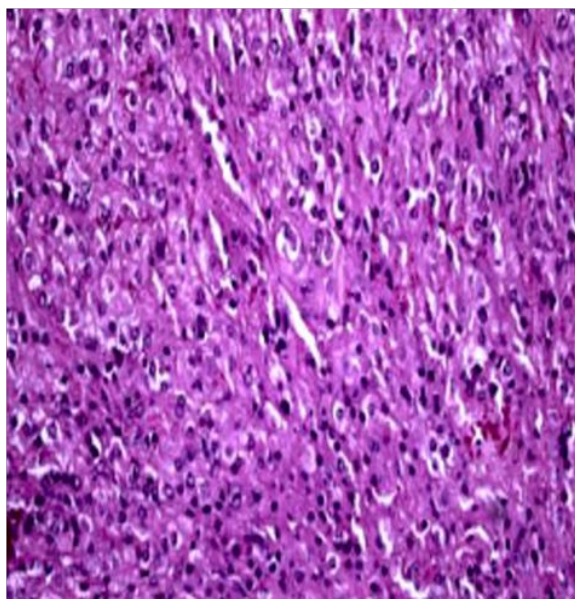
tamaño normal en la ecografía se realizó resonancia magnética de pelvis que demostró la presencia de un tumor ovárico izquierdo de aproximadamente 12 milímetros de diámetro (figura 1) con ambas glándulas suprarrenales normales, sin evidencia de ascitis ni linfadenopatías pélvicas o paraaórticas. Se procedió a realizar cirugía laparoscópica en la que se encontró que el ovario izquierdo estaba ligeramente aumentado de tamaño y presentaba un nódulo sólido amarillo-pardo, por lo que realizó ooforectomía. No se observaron ascitis ni lesiones peritoneales. La paciente evolucionó favorablemente y fue dada de alta al cuarto día del postoperatorio.

La evaluación histopatológica demostró que el ovario izquierdo medía 2,7 x 2,2 x 1,7 centímetros con superficie de color gris con áreas irregulares amarillo-marrón en el hilio que medía 1,7 centímetros de diámetro con la cápsula intacta. El examen microscópico demostró células pequeñas, poligonales y uniformes con citoplasma pálido eosinofílico, cantidad considerable de materia lipóide, bien delimitado con pequeños núcleos de cromatina oscura periférica que contenían uno o dos nucleolos prominentes (figura 2). Las células estaban dispuestas en nidos y cordones irregulares rodeados por estroma fibrótico e hialinizado. No se encontraron atipias celulares, figuras mitóticas o evidencia de necrosis. No obstante, se observó la presencia de abundantes cristaloides de Reinke. Las células tumorales se tiñeron positivamente para inhibina A, calretinina, pancitoqueratina y receptor de hormona luteinizante, marcadores para células de Leydig y negativos para cromogranina A, actina de músculo liso y SOX9, marcador para las células de Sertoli. Estos hallazgos fueron consistentes con tumor de células de Leydig de ovario sin signos de malignidad.

El control hormonal 1 mes después de la cirugía mostró normalización de los valores de testosterona total y de testosterona libre. Seis meses después de la cirugía, los valores de testosterona permanecían dentro de límites normales con mejoría del hirsutismo (escala de Ferriman-Gallwey de 6 puntos) y estabilización de la alopecia.



**Figura 1.** Imagen axial de resonancia magnética ponderada T2. La flecha señala la ubicación de la tumoración ovárica.



**Figura 2.** Imagen microscópica del tumor de células de Leydig de ovario, en el que se observan células poligonales con amplio citoplasma eosinofílico y núcleos regulares redondeados.

## DISCUSIÓN

Los tumores del estroma del cordón sexual son los tumores ováricos secretores de andrógenos más comunes y representan menos del 0,5% de

todas las neoplasias ováricas. Alrededor del 15% - 20% de los tumores de células esteroideas son tumores de células de Leydig<sup>5</sup>. La mayoría de estos se desarrollan a partir de las células del hilio (célula hiliar-Leydig) que tienen características morfológicas similares a las células testiculares de Leydig y se pueden encontrar en más del 80% de las mujeres adultas<sup>6</sup>. El tumor de células de Leydig de ovario ha sido reportado principalmente en menopáusicas entre 50 - 70 años y la mayoría son benignos<sup>7</sup>. Estos tumores están asociados con síndrome de ovarios poliquísticos, disgenesia gonadal en el síndrome de Turner y tirotoxicosis. También pueden cursar con hipertensión y diabetes mellitus<sup>8</sup>. La patogénesis de la proliferación de células de Leydig y del tumor no está clara, pero la hipótesis más aceptada es que podría desarrollarse de forma autónoma o por estimulación central, como elevación de la hormona luteinizante en la menopausia<sup>2</sup>.

En las mujeres con rápida virilización, la historia clínica y el examen físico detallado son fundamentales para obtener un diagnóstico preciso. Las manifestaciones clínicas del hiperandrogenismo están influenciadas por la edad de presentación, actividad hormonal y propiedades virilizantes del tumor. La presentación clínica del tumor de células de Leydig puede ser variable, incluyendo dolor o distensión abdominal. Pero la presentación más notable está asociada a la actividad hormonal con efectos virilizantes (75% de los casos) como hirsutismo severo, alopecia frontal, clitoromegalia, aumento de la libido, distribución grasa corporal alterada, aumento de la masa muscular, atrofia mamaria, profundización de la voz y acné pustular, y pueden presentarse gradualmente con la aparición de síntomas que van de 5 a 7 años antes del diagnóstico<sup>8-10</sup>. La virilización generalmente tiene dos fases definidas, una fase temprana de “desfeminización” (pérdida de los caracteres sexuales femeninos) y una fase posterior de “masculinización”. Por lo general, la primera manifestación en una mujer premenopáusicas con ciclos menstruales normales es la aparición de oligomenorrea o amenorrea, acompañada de regresión del tamaño de las mamas y genitales externos, atrofia del útero y

anexos. Esto es seguido por hirsutismo, alopecia, acné, aumento del tamaño del clítoris, aumento de la libido y/o esterilidad<sup>11,12</sup>.

El hiperandrogenismo, y especialmente la virilización, durante la menopausia, es infrecuente y suele deberse en la mayoría de los casos a causas tumorales, por lo que el diagnóstico puede ser un desafío. La producción excesiva de andrógenos puede ser causada por hiperplasia, adenoma y carcinoma suprarrenal, tumores ováricos raros (arreblastoma, disgerminoma, gonadoblastoma o tumor de células lipídicas), síndrome de Cushing, hiperplasia suprarrenal congénita parcial y causas iatrogénicas como fármacos<sup>2</sup>. Los tumores de células de Leydig generalmente son pequeños (menores de 50 milímetros de diámetro), solo un poco mayores que el ovario normal y son de color amarillo, naranja o más comúnmente de color marrón<sup>13</sup>.

Los signos clínicos de virilización deben confirmarse mediante exámenes hormonales. Las mujeres normalmente producen 0,1 – 0,4 mg de testosterona diario, con un 25% secretado por los ovarios, otro 25% por las glándulas suprarrenales y el 50% restante producto del metabolismo hormonal periférico<sup>2</sup>. Las concentraciones séricas de testosterona total por encima de 200 ng/dL confirmarían la presencia de un tumor productor de andrógenos. Sin embargo, los valores de sulfato de dehidroepiandrosterona por debajo de 600 mg/dL descartan la posibilidad del origen suprarrenal de los andrógenos. Además, en algunos casos, las concentraciones elevadas de estradiol pueden deberse a la aromatización de la testosterona<sup>1</sup>. No obstante, debido a la limitación de la testosterona sérica para identificar los casos de tumores virilizantes, la respuesta de testosterona a la administración de dexametasona también es útil para mejorar la precisión diagnóstica de los tumores productores de andrógenos<sup>2</sup>.

El patrón de secreción de andrógenos de los tumores de células de Leydig de ovario difiere de otros tumores. Estos tumores segregan principalmente testosterona y 5alfa-dihidrotestosterona con

concentraciones urinarias de 17-cetosteroides normales o ligeramente elevados. En comparación, los tumores de células lipoideas secretan más androstenediona que testosterona y se asocian con concentraciones urinarias elevadas de 17-cetosteroides<sup>14</sup>. Una forma más directa para hacer el diagnóstico diferencial y localizar la hipersecreción androgénica habría sido la cateterización simultánea de las venas ováricas y suprarrenales, pero es una técnica, poco disponible y con morbilidad cercana al 5% (rotura o trombosis de las venas cateterizadas)<sup>4,5</sup>.

En los estudios por imágenes, la detección de los tumores virilizantes del ovario depende del tipo de tumor, ya que generalmente es similar a otras estructuras vecinas<sup>9</sup>. Los tumores de células de Leydig del ovario suelen ser unilaterales y, a menudo, pequeños, y son parte del tejido<sup>11,12</sup>. Por lo general, están confinados al ovario, son predominantemente o principalmente sólidos, no calcificados y no están asociados con ascitis. La ecografía transvaginal, Doppler color y la resonancia magnética pueden detectar tumores menores que los métodos convencionales<sup>1</sup>. En la resonancia magnética, la intensidad de la señal ponderada T1 de los tumores es baja, mientras que la señal ponderada T2 varía según el contenido de tejido intersticial del estroma<sup>15</sup>.

El estudio histopatológico postoperatorio permite establecer el diagnóstico definitivo, ya que la presencia del cristaloides de Reinke es patognomónica del tumor de células de Leydig, aunque solo se identifica en 50% de los casos<sup>6,11</sup>. Entre los numerosos marcadores inmunohistoquímicos de los tumores de ovario, la inhibina y la calretinina son los más útiles, ya que muchos tumores de células de Leydig expresan estos marcadores. El antígeno de membrana epitelial es particularmente útil para diferenciar el carcinoma de células claras de ovario o renal, ya que la expresión del antígeno es mayor en los carcinomas comparados con la mayoría de los tumores de células esteroides<sup>11</sup>.

Aunque los tumores de células de Leydig del

ovario son generalmente benignos, existe riesgo potencial de transformación maligna. Alrededor del 20% de los pacientes desarrollan lesiones metastásicas generalmente limitadas a la cavidad peritoneal, y rara vez en sitios distantes<sup>11,12</sup>. En mujeres menopáusicas con virilización secundaria a concentraciones elevadas de testosterona, se debe considerar la ooforectomía después de la exclusión de las causas suprarrenales<sup>3</sup>. La intervención quirúrgica permite realizar el diagnóstico final del tumor de células de Leydig de ovario, con posterior normalización de las concentraciones de testosterona y mejoría del hiperandrogenismo clínico. Los efectos virilizantes desaparecen lentamente, pero la clitoromegalia y los cambios de la voz pueden persistir<sup>5,12</sup>.

## CONCLUSIÓN

El hiperandrogenismo y la virilización en las mujeres debe investigarse de manera sistemática y exhaustiva. El tumor de células de Leydig puro es una neoplasia rara, difícil de diagnosticar y que debe considerarse entre los trastornos que causan virilización en mujeres. Para realizar el diagnóstico es necesario considerarlos parámetros clínicos, concentraciones séricas elevadas de testosterona y evidencia de tumor ovárico en las imágenes. Los médicos tratantes deben estar conscientes de este tumor cuando tienen casos de mujeres menopáusicas con rápida virilización. El

## REFERENCIAS BIBLIOGRÁFICAS

1. Markopoulos MC, Kassi E, Alexandraki KI, Mastorakos G, Kaltsas G. Hyperandrogenism after menopause. *Eur J Endocrinol* 2015;172:R79-R91.
2. Dušková M, Kolátorová L, Stárka L. Androgens in women - critical evaluation of the methods for their determination in diagnostics of endocrine disorders. *Physiol Res* 2018;67:S379-S390.
3. Hofland M, Cosyns S, De Sutter P, Bourgain C, Velkeniers B. Leydig cell hyperplasia and Leydig cell tumour in postmenopausal women: report of two cases. *Gynecol Endocrinol* 2013;29:213-215.
4. Vouza E, Kairi-Vassilatou E, Kleanthis CK, Hasiakos N, Salakos N, Kondi-Pafiti A. A rare ovarian Leydig cell tumor (hilar type) causing virilization in a postmenopausal woman. *Eur J Gynaecol Oncol* 2011;32:557-559.
5. Arteaga E, Martínez A, Jaramilo J, Villaseca P, Cuello M, Valenzuela P, Gejman R, Blumel JE. Postmenopausal androgen-secreting ovarian tumors: challenging differential diagnosis in two cases. *Climacteric* 2019;22:324-328.
6. Kommos F, Lehr HA. Sex cord-stromal tumors of the ovary: Current aspects with a focus on granulosa cell tumors, Sertoli-Leydig cell tumors, and gynandroblastomas. *Pathologie* 2019;40:61-72.
7. Sanz OA, Martínez PR, Guarch RT, Goñi MJ, Alcazar JL. Bilateral Leydig cell tumour of the ovary: a rare cause of virilization in postmenopausal patient. *Maturitas* 2007;57:214-216.
8. Berbegal L, Albares MP, De-Leon FJ, Negueruela G. Alopecia and hirsutism in a postmenopausal woman as the presenting complaint of ovarian hilus (Leydig) cell tumor. *Actas Dermosifiliogr* 2015;106:676-678.
9. Tanaka YO, Saida TS, Minami R, Yagi T, Tsunoda H, Yoshikawa H, Minami M. MR findings of ovarian tumors with hormonal activity, with emphasis on tumors other than sex cord-stromal tumors. *Eur J Radiol* 2007;62:317-327.
10. Perez Lana M, Demayo S, Monastero A, Nolting M. Ovarian tumors secreting androgens: an infrequent cause of hyperandrogenism. *Minerva Ginecol* 2019;71:72-77.
11. Carrasco-Juan JL, Álvarez-Argüelles Cabrera H, Martín Corriente MC, González-Gómez M, Valladares Parrilla R, Gutiérrez García R, Díaz-Flores L. Ovarian Leydig cells (OLC): A histomorphological and immunohistochemical study. *Histol Histopathol* 2017;32:1089-1097.
12. Fanta M, Fischerová D, Indrielle-Kelly T, Koliba P, Zdeňková A, Burgetová A, Vrbíková J. Diagnostic pitfalls in ovarian androgen-secreting (Leydig cell) tumours: case series. *J Obstet Gynaecol* 2019;39:359-364.
13. Nardo LG, Ray DW, Laing I, Williams C, McVey RJ, Seif MW. Ovarian Leydig cell tumor in a perimenopausal woman with severe hyperandrogenism and virilization. *Gynecol Endocrinol* 2005;21:238-241.
14. Lim D, Oliva E. Ovarian sex cord-stromal tumours: an update in recent molecular advances. *Pathology* 2018;50:178-189.

15. Horta M, Cunha TM. Sex cord-stromal tumors of the ovary: a comprehensive review and update for radiologists. *Diagn Interv Radiol* 2015;21:277-286.