

CASO CLÍNICO

MIOPATÍA TIROTÓXICA MIMETIZANDO UN SÍNDROME DE LAMBERT-EATON CON HIPERPLASIA TÍMICA. REVISIÓN DE UN CASO

Seilee Hung, Mary Carmen Barrios, Rebeca Silvestre, Roald Gómez-Pérez

Unidad de Endocrinología, Instituto Autónomo Hospital Universitario de Los Andes– Universidad de Los Andes, Mérida, Venezuela.

Rev Venez Endocrinol Metab 2018;16(2): 109-121

RESUMEN

Objetivo: Describir un caso sobre la importancia del diagnóstico diferencial ante un paciente con enfermedad de Graves Basedow (EGB) con manifestaciones neuromusculares tipo miastenia de Lambert Eaton asociada a hiperplasia tímica (HT).

Caso clínico: Paciente masculino de 29 años de edad, quien inicia sintomatología tres meses previos a su ingreso, caracterizada por hiperfunción tiroidea, bocio difuso y disminución de la fuerza muscular a predominio proximal en reposo y mejoría con la actividad física. Examen físico: FC: 120 lpm, en cuello bocio difuso grado III, no doloroso, móvil; con debilidad generalizada y pérdida de la fuerza muscular en las extremidades. Paraclínicos: TSH: <0,05 UI/ml, T4L: 2,1 ng/dl. Ultrasonido tiroideo: bocio difuso. Tomografía Torácica: masa mediastínica sugestiva de HT o timoma. Electromiografía positiva para síndrome miasténico de Lambert-Eaton (SMLE). Se inicia tratamiento con Tapazol 15 mg TID y Propranolol 40 mg TID. Ocho semanas después refiere mejoría de los síntomas de hipertiroidismo y del cuadro miasténico y seis meses después, reducción del tamaño tímico en el control tomográfico. Se hace el diagnóstico de miopatía tirotóxica e HT asociada a EGB.

Conclusión: La miopatía tirotóxica es una sintomatología frecuente en la EGB, la cual se encuentra asociada a otras patologías autoinmunes como el SMLE y la Miastenia Gravis, y éstas a su vez, se asocian a alteraciones del timo, lo que dificulta el diagnóstico diferencial ante el contexto de un paciente con debilidad generalizada y EGB, denotando la importancia de realizar un diagnóstico correcto para implementar la terapéutica adecuada.

Palabras claves: Hipertiroidismo; Enfermedad de Graves Basedow; Timoma; Hiperplasia tímica; Miopatía Tirotóxica; síndrome miasténico de Lambert-Eaton; Miastenia Gravis.

THYROTOXIC MYOPATHY MIMICKING A LAMBERT-EATON SYNDROME WITH THYMIC HYPERPLASIA. REVIEW OF A CASE

ABSTRACT

Objective: To describe a case about the importance of differential diagnosis in a patient with Graves Basedow disease (GBS) with neuromuscular manifestations like Lambert Eaton Myasthenia associated with thymic hyperplasia (TH).

Case report: Male patient 29 years old, who initiates symptoms three months before admission, characterized by thyroid hyperfunction, diffuse goiter and decreased predominantly proximal muscle strength at rest and improvement with physical activity. Physical exam: HR: 120 bpm, in neck, grade III diffuse goiter, painless, mobile; generalized weakness and loss of muscle strength in the extremities. Paraclinical: TSH: <0.05 IU/ml, FT4 2.1 ng/dl. Thyroid ultrasound: diffuse goiter. Thoracic CT: mediastinal mass suggestive of TH or thymoma. Positive

Artículo recibido en: Enero 2018. Aceptado para publicación en: Abril 2018.

Dirigir correspondencia a: Seilee Hung. Email: seileehung@hotmail.com

electromyography for Lambert-Eaton myasthenic syndrome (LEMS). Treatment was initiated with Tapazol 15mg and Propranolol 40mg three times a day. Eight weeks later he reported an improvement in the hyperthyroidism and myasthenic symptoms and, six months later, reduction in thymic size in the tomographic control. The diagnosis of thyrotoxic myopathy and TH associated with GBS is made.

Conclusion: Thyrotoxic myopathy is a frequent symptomatology in GBS, which is associated with other autoimmune pathologies such as LEMS and Myasthenia Gravis, and these, in turn, are associated with alterations of the thymus, which makes the differential diagnosis difficult in the context of a patient with generalized weakness and GBS, denoting the importance of making a correct diagnosis to implement the appropriate therapy.

Keywords: Hyperthyroidism, Graves Basedow disease, thymoma, thymic hyperplasia, Thyrotoxic myopathy, Lambert-Eaton myasthenic syndrome, Myasthenia Gravis.

INTRODUCCIÓN

La miopatía tirotóxica es una entidad frecuente, siendo más prevalente en la población masculina¹, sin embargo el diagnóstico no siempre es fácil, ya que la enfermedad de Graves Basedow se ha asociado a otros síndromes miasténicos, y éstos a su vez, a hiperplasia tímica o a timomas, por lo que se trae este caso ilustrativo sobre la importancia del diagnóstico diferencial ante tales hallazgos clínicos para implementar la terapéutica adecuada.

CASO CLÍNICO

Se trata de paciente masculino de 29 años de edad, natural y procedente de Mérida, quien refiere iniciar sintomatología actual aproximadamente tres meses previo a su ingreso, caracterizado por palpitaciones frecuentes, temblor, nerviosismo, insomnio, sudoración profusa e intolerancia al calor; refiere también pérdida de peso de aproximadamente 10 kg no asociado a dieta, así mismo debilidad generalizada y disminución de la fuerza muscular a predominio proximal de inicio en reposo y mejoría con la actividad física, motivos por los cuales acude a la consulta de endocrinología en junio 2015. No refiere antecedentes personales ni familiares de importancia. Hábitos psicobiológicos: tabaquismo abandonado desde hace dos meses, alcohol ocasional, refiere practicar basquetbol el cual fue abandonado desde hace 5 meses por

los síntomas musculares, ocupación chofer, en condición de reposo.

Al examen físico de ingreso: Talla: 175 cm Peso: 83 kg, TA: 120/80 mmhg, FC: 120 lpm, FR: 20 rpm, paciente ansioso, taquilálico, con bocio difuso grado III, no nodularidad ni adenopatías, cardiopulmonar sin alteraciones, abdomen blando no visceromegalia. Al examen neurológico se evidencia debilidad generalizada con pérdida de la fuerza muscular en las extremidades, marcha estable sin evidencia de limitación a la misma, temblor distal. Se solicitan paraclínicos: hemoglobina: 13 gr/dl, hematocrito: 41%, cuenta blanca 5000 mm³, plaquetas: 169000 xmm³, glucemia en ayuna: 93 mg/dL, glucemia postprandial: 126 mg/dL, insulina basal: 24 UI/ml y postprandial: 46 UI/ml, Cortisol 8 am: 20 ug/ml (5-23), β2 microglobulina: 1,2 ng/ml (0,61-2,37), tiroglobulina: 165 ng/ml (1,7-56), calcitonina: 0,9 pg/ml (<18,2), alfafetoproteína: 2,5 ng/ml (<8,5), antígeno carcino-embriionario: 2,06 ng/ml (<4,3), CA 125: 10,7 UI/ml (<35), CA 19-9: 2 UI/ml (<37), TSH: <0,05 UI/ml, T4L: 2,1 ng/dl (0,7-2), Anticuerpo Anti- TPO: 90 U/ml (<10), anticuerpo anti-tiroglobulina: 166 U/ml (<20); colesterol total, triglicéridos, creatinina, urea, transaminasas, creatininfosfoquinasa, lactato deshidrogenasa, sodio, potasio, calcio y fosforo normales. Ultrasonido tiroideo reporta bocio difuso. Ultrasonido abdominal normal, resonancia magnética cerebral con gadolinio sin alteraciones. Tomografía toraco-abdomino-pélvica con contraste oral: reporta masa mediastínica antero-superior hipodensa, de forma alargada, y

contornos regulares, con valores de atenuación que oscila entre 28-30 UH de 7,6 cm x 3,6 cm x 3,3 cm de tamaño, sin efectos de masa ni invasión a estructura subyacente, sugestivo de hiperplasia tímica o de timoma (ver figura 1).

Estudio de conducción nerviosa: se evidencia en los nervios explorados amplitud del potencial motor disminuido globalmente, con velocidad de conducción nerviosa conservada. Test de estimulación repetitiva (decremental, prueba de Jolly): en el músculo recto anterior en reposo y tras la contracción sostenida de 60 seg se evidencia efecto decremental significativo en la amplitud del potencial motor; en el deltoides izquierdo no se detectan variaciones significativas de amplitud del potencial motor, sin embargo, tras la contracción sostenida de 60 seg se observa incremento significativo de la amplitud del potencial motor. Estudio positivo para síndrome miasténico de Lambert-Eaton.

Ante tales hallazgos se realiza diagnóstico de Enfermedad de Graves, síndrome de Lambert-Eaton versus miopatía tirotóxica, e hiperplasia tímica versus timoma en estudio. Se inicia

tratamiento con Tapazol 15 mg cada 8 horas, Propranolol 40 mg cada 8 horas. Ocho semanas después de inicio de tratamiento con antitiroideos el paciente refiere mejoría de los síntomas de hipertiroidismo así mismo del cuadro miasténico, se mantuvo tratamiento. Posterior a seis meses bajo tratamiento, se realiza control de hormonas tiroideas reportando mejoría de los valores séricos de TSH y T4L y se realiza control de Tomografía de tórax (ver figura 2) con contraste donde se observa reducción significativa del tamaño del timo (vestigios tímicos de aspecto residual con valores de atenuación para tejido graso de -25 a -52 UH, sin realce al contraste). Por esta evolución, se hace el diagnóstico de miopatía tirotóxica e hiperplasia tímica asociada a Enfermedad de Graves Basedow.

DISCUSIÓN

Las miopatías de origen endocrino, son un grupo de enfermedades de difícil diagnóstico en las que predomina la incapacidad o intolerancia para el ejercicio o la actividad física¹. La enfermedad de Graves Basedow (EGB) es una causa común de hipertiroidismo y conduce a una variedad de

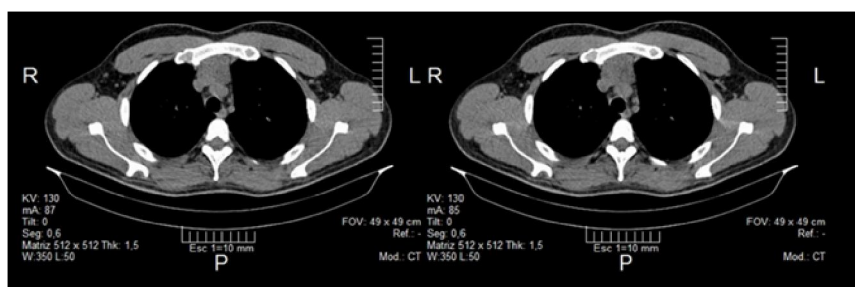


Figura 1. Tomografía de tórax contrastada antes del tratamiento

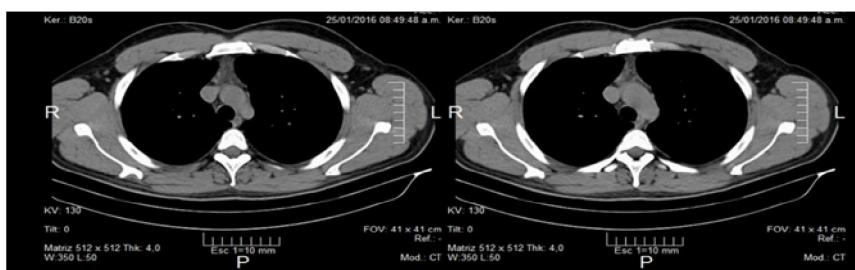

Figura 2. Tomografía de Tórax contrastada 6 meses después del tratamiento

síntomas clínicos, incluyendo debilidad muscular esquelética que puede ser desde leve a severa, pero es reversible tras la corrección del hipertiroidismo con tratamiento anti-tiroideo, aunque cierta mejoría en la fuerza muscular también se produce en respuesta a la terapia con bloqueo beta².

Las hormonas tiroideas ejercen numerosas influencias bioquímicas en el músculo esquelético³, y juegan un papel importante en la estimulación del desarrollo y diferenciación de la unión neuromuscular y cerebral, por lo que los pacientes pueden experimentar una amplia gama de trastornos musculares como miopatía proximal, oftalmoplejía exoftálmica, parálisis periódica hipocalémica tirotóxica (PPHT), Miastenia Gravis (MG), síndrome miasténico de Lambert-Eaton (SMLE), rabdomiólisis, entre otros, que se pueden asociar con la tirotoxicosis⁴. Sin embargo, la causa exacta de la debilidad muscular en el hipertiroidismo no está del todo claro⁵.

La miopatía tiroidea (MT) fue descrita por primera vez en 1835 por Graves y en 1840 por Basedow, y el primer caso de atrofia muscular tirotóxica fue descrito en 1885 por Du Cazal⁴. A partir de ahí se reporta una incidencia de síntomas neuromusculares en pacientes con hipertiroidismo en un 67%, y debilidad o fatiga en al menos un grupo muscular en un 62%, correlacionándose en ambas con niveles elevados de tiroxina libre en plasma (T4L)⁶. A pesar de que el hipertiroidismo es más común entre las mujeres, la miopatía sintomática es más común entre los hombres de mediana edad con una incidencia media entre 20-60 años. En pacientes ancianos se describe el llamado hipertiroidismo apático, cuyos síntomas más significativos son la apatía, la miopatía, la pérdida de peso y la cardiopatía congestiva⁷.

La característica distintiva de la MT es que aparece clásicamente después de 1-3 meses de la tirotoxicosis (forma crónica) y se caracteriza por una progresiva debilidad en los músculos proximales, pudiendo llegar a la pérdida de la masa magra y atrofia, sobre todo en los músculos de la cintura pélvica y en los casos severos en la cintura escapular; la afectación de los

músculos respiratorios es rara y las mialgias son infrecuentes^{4,8}. La fisiopatología probablemente se deba a un efecto directo del elevado nivel de hormonas tiroideas circulantes. La T4L induce perturbaciones de la fosforilación oxidativa y por ende aumento de la respiración mitocondrial, la cual llega a un punto a ser ineficiente debido a un aumento del desacoplamiento del mismo que conduce a la disfunción muscular⁹. Por otra parte la tirotoxicosis pueden aumentar la actividad lisosomal y liberación de aminoácidos por proteólisis de las fibras musculares e incrementar la peroxidación de lípidos aumentando los radicales libres e induciendo daño neuronal. Además, la T4L actúa como las aminas biogénicas en los sitios de receptor de membrana, promoviendo la activación de la adenilciclase y el aumento de adenosínmonofosfato cíclico (AMPc) e induce el metabolismo celular produciendo un estado hipermetabólico⁹⁻¹¹. Finalmente se produce la atrofia muscular por aumento del catabolismo de las proteínas. El resultante de estos factores es la debilidad muscular secundaria a la disminución de la excitabilidad de la membrana y menor poder de contracción asociada a un aumento de la tasa de relajación¹⁰. En el hipertiroidismo, los músculos pueden mostrar tolerancia anormal a la glucosa y disminución del agua intracelular, potasio, creatina, fosfato de creatina, y varias enzimas incluyendo creatina fosfoquinasa (CPK)⁹⁻¹¹.

En el estudio de Kazakov y col (1992) donde se examinaron los cambios inducidos por el exceso de hormonas tiroideas sobre la inervación muscular y la UNM, en animales de experimentación, se evidenciaron cambios degenerativos focales axonales, así como también en la inervación motora terminal y disminución de la acetilcolinesterasa (AChE) en la placa terminal neuromuscular después de 5 meses de exposición con hormonas tiroideas¹². Esta disminución de la AChE bloquea la degradación de la acetilcolina (ACh) causando una estimulación continua de la UNM. Dicha estimulación podría causar más contracciones musculares que con el tiempo evocan la fatiga muscular de la fibra, debilidad, y finalmente la degradación proteolítica, que son síntomas característicos de MT¹². Se cree que esta

disminución en los cambios estructurales de la AChE y de la UNM podrían ser el resultado de la sobre-estimulación de la T4L bloqueando el flujo axoplasmático en la zona terminal del axón¹³. Otras investigaciones del mismo autor sugieren que la T4L causa directamente una disminución en la afinidad de la proteína quinasa de AMPc dentro de las fibras musculares, provocando un incremento de AMPc que condiciona un aumento de la liberación de Ca⁺ en el retículo sarcoplásmico que finalmente conduce a más contracciones musculares provocando por consiguiente fatiga y degradación muscular^{12,14}.

Por otra parte, la forma de presentación de la MT aguda es infrecuente, ésta es rápidamente progresiva con profunda debilidad muscular que se desarrolla en pocos días, pudiendo producir mialgias, parestesias y degradación muscular que puede conllevar a rabdomiólisis. En los casos más graves puede afectar músculos respiratorios⁸. Diferente es la forma crónica cuyo inicio de los síntomas es insidioso, y se quejan de baja tolerancia al ejercicio, fácil fatigabilidad, dificultad para hacer ciertas tareas, rigidez muscular, espasmos musculares y pérdida de masa muscular^{3,16}. La afectación con frecuencia incluye inicialmente músculos de los hombros, manos y de la cintura pélvica, lo que conlleva a limitación para subir escaleras, levantarse de una silla o levantar los brazos por encima de los hombros. Si el tratamiento no se instaura a tiempo puede condicionar alteración de los músculos faciales y respiratorios y por consiguiente disfagia y disnea. Los músculos oculares también pueden verse afectadas, produciendo diplopía y estrabismo^{15,17}.

En cuanto al diagnóstico, se debe sospechar en todo paciente quien presenta síntomas y signos de tirotoxicosis con manifestaciones neuromusculares, en correlación con incrementos de las concentraciones de T4L y una Tirotropina (TSH) suprimida. La valoración debe incluir reflejos osteotendinosos ya que frecuentemente presentan hiperreflexia. Los niveles de CPK, mioglobina y aldolasa, generalmente se encuentran normales, excepto cuando hay degradación muscular aguda importante³. El electrodiagnóstico

que incluye la electromiografía (EMG) y la técnica de velocidad de conducción nerviosa (VCN), puede estar normal o evidenciarse potenciales de unidad motora polifásicos, característicos de patrón neuromuscular miopático¹⁵, sin embargo los estudios de evaluación electromiográfica en pacientes tirotóxicos publicados por Ragnar (1958) y Puvanendran (1979) demostraron una variabilidad de transmisión neuromuscular que puede incluir desde anomalías de transmisión de la conducción nerviosa característico de la MG hasta facilitación anormal de transmisión neuromuscular como en el SMLE¹⁸. Esto se debe probablemente a que las hormonas tiroideas podrían tener un efecto directo sobre la transmisión neuromuscular causando disturbios en la UNM o en las propiedades eléctricas de la membrana de las fibras musculares¹⁹. Así, el diagnóstico diferencial podría ser clínico, y en respuesta al tratamiento médico adecuado.

El tratamiento de la patología subyacente demostró que la debilidad muscular por MT mejoró en el 79% de los pacientes dentro de un tiempo medio de tratamiento de 6 a 9 meses y después de 1 año de mejoría del hipertiroidismo se evidenció una recuperación casi completa de la misma^{4,20}. Se debe tener en cuenta el diagnóstico diferencial de la MT en pacientes con hipertiroidismo y/o EGB. Este debe hacerse con otras patologías cuyas característica clínica son las manifestaciones neuromusculares como la PPHT, MG y SMLE. Se describen a continuación las características de ellas.

La PPHT es una forma de miopatía inusual que ocurre principalmente en hombres adultos jóvenes de origen asiático con tirotoxicosis, con mayor incidencia entre 20-40 años de edad. Se caracteriza por episodios repentinos de debilidad muscular generalmente simétrica, de inicio en las extremidades inferiores, con progresión en sentido cefálico hasta los músculos de la cadera y finalmente involucra a las extremidades superiores²¹. La sensibilidad se encuentra conservada, pero los reflejos miotáticos se encuentran disminuidos o abolidos. Estos episodios son recurrentes y transitorios, duran

menos de 24 horas y rara vez hasta 72 horas, pudiendo revertir de 3-72 horas y con tratamiento oportuno y adecuado, la recuperación es completa. No involucra a los músculos oculares y, aunque no compromete al centro respiratorio bulbar, puede afectar a los músculos respiratorios, por lo que se han reportado casos asociados a insuficiencia respiratoria aguda que requirieron apoyo ventilatorio mecánico²⁶.

La fisiopatología se debe a la alteración de la excitabilidad de la membrana muscular secundaria a niveles bajos de potasio²³. Esto se produce por la redistribución rápida y masiva del potasio (K^+) del espacio extracelular al intracelular dependiente de un aumento de la actividad de la enzima Na/K ATPasa. Esta puede ser estimulada por las hormonas tiroideas de forma directa e indirecta a través de la estimulación del sistema adrenérgico²⁵, por la insulina²⁴ y el ejercicio, que promueven la liberación de K^+ al espacio intracelular²⁶. Estos mecanismos explicarían que la dieta rica en carbohidratos y el ejercicio extenuante puedan desencadenar los ataques. La testosterona también promueve el ingreso del K^+ al espacio intracelular (lo que explica la mayor prevalencia en hombres)²⁷. Adicionalmente se postula que existe una mayor sensibilidad genética a los activadores de la Na/K ATPasa²⁵. A pesar de que es reversible de forma espontánea o tras la administración de potasio, la muerte puede ocurrir debido a arritmias cardíacas^{23,25}, por lo que es necesario el tratamiento de la patología subyacente, sin embargo los agentes beta-bloqueantes no selectivos, como el propanolol, revierten rápidamente los síntomas y evitan la hipercalemia de rebote asociada a la administración de K^+ ^{25,27}. La EMG durante el episodio de debilidad puede mostrar potenciales de unidad motora polifásicos y las duraciones y amplitudes disminuidas sobre todo a nivel proximal que es característica de un patrón miopático. No obstante, en los períodos asintomáticos, la EMG puede ser normal o mostrar sólo alteraciones inespecíficas²⁸. En nuestro caso, el paciente presentó durante toda su evolución niveles de K^+ normales y los hallazgos en la EMG no se correlacionaban con un patrón miopático aparente.

Otro diagnóstico diferencial de la debilidad muscular en pacientes con hipertiroidismo, es la MG. Ésta es una enfermedad autoinmune asociada a la producción de autoanticuerpos dirigidos contra receptores músculo-esqueléticos, que en la gran mayoría de los casos es contra receptores de ACh, pero en algunos otros al receptor músculo-específico tirosina cinasa (MuSK)²⁹. Esta patología tiene una incidencia anual de 1 a 2 por 100.000 y una prevalencia de 20 a 50 por 100.000 personas, con un pico máximo entre la 2da y 3era década, afectando principalmente a mujeres³⁰. La clínica está dada por debilidad y fatigabilidad muscular³¹. Los pacientes frecuentemente refieren que su debilidad fluctúa de un día a otro o, incluso, de una hora a otra, empeorando con la actividad física y mejorando con el reposo, la debilidad ocular es la manifestación inicial más común, en forma de diplopía y/o ptosis palpebral; la progresión hacia la debilidad generalizada en estos casos suele ocurrir en el trascurso de los dos años posteriores al inicio de la enfermedad. Otros síntomas son la debilidad bulbar manifestada por disartria o disfagia, y la debilidad distal y/o generalizada. La insuficiencia respiratoria por afectación de los músculos respiratorios ocurre en 1% de los casos³⁰. El diagnóstico está basado en los hallazgos clínicos, junto con el estudio electrodiagnóstico con estimulación repetitiva nerviosa y la presencia de autoanticuerpos contra el AChR o contra la MuSK. En algunos casos es necesario realizar un test farmacológico con edrofonio³². También se pueden encontrar anticuerpos anti músculo estriado o anti músculo esquelético en un 20% de los pacientes con MG y cerca de 70 a 80% de los pacientes con MG presentan HT o timoma, e incluso se reportan algunos pacientes con timoma sin MG^{29,32}.

La asociación de EGB con MG fue descrita por primera vez por Remak en 1899¹⁷. Ambas mediadas por anticuerpos contra receptores de membrana, anti receptor de TSH (TSHR) y anti AChR³¹. La prevalencia de éstas varía según distintas series, mostrando que el hipertiroidismo en pacientes con MG es mayor que en la población general³³. La EGB se desarrolla en el 5% de los pacientes con MG y ésta se desarrolla en 0,2%

de pacientes con EGB³⁴; otras series reportan que un 17,5% de pacientes con MG pueden tener hipertiroidismo³³, por lo que la asociación de la MG y el hipertiroidismo es más que una coincidencia³⁵. Las razones de la co-ocurrencia de las dos condiciones aún no se han dilucidado. Se cree que se debe al incremento de las quimiocinas CXCL10 y su receptor CXCR3 jugando un papel importante en la patogénesis de la EGB y otras enfermedades autoinmunes sistémicas, pudiendo conducir a la asociación de las dos enfermedades³⁶. Alrededor de 10 a 15% de los pacientes con MG tienen un timoma en el contexto de una manifestación paraneoplásica, mientras que la hiperplasia tímica ocurre en 50 a 70% de los casos. Esta variable es igual de frecuente en ambos sexos, y puede ocurrir a cualquier edad, con un pico de presentación a los 50 años de edad³², por lo que las alteraciones tímicas se han descrito como parte de la fisiopatología multifactorial de la MG; la timectomía en estos pacientes mejora el curso de la enfermedad. Unas de las teorías en cuanto a dicha asociación, es la autoinmune; en el timo se desarrolla un ambiente adecuado para una respuesta autorreactiva de células B, células T y células presentadoras de antígenos contra AChR³⁷. Además, existe un incremento de células mononucleares, así como IFN γ e IL 4, con respuesta Th1 y Th2³⁸. Otras de la hipótesis está relacionada con una elevada activación de marcadores de inflamación asociada a diferentes subtipos de células T CD4⁺³⁹. Siendo las células T reguladoras (Treg) CD4⁺ CD25⁺, las que juegan un papel importante en la homeostasis inmune y la autotolerancia⁴⁰. Por ello, en los pacientes con MG se encuentran niveles disminuidos del factor de transcripción Forkhead boxprotein P3 (FOXP3), siendo este un importante regulador en la conversión de células T CD4⁺ CD25⁻ en poblaciones de linfocitos reguladores funcionales Treg CD4⁺⁴¹; es por eso que el timo en casos de MG contiene todos los elementos necesarios y suficientes para comenzar una respuesta inmune dirigida contra el AChR⁴².

Un punto resaltante es que la debilidad muscular puede ser el síntoma de presentación de la tirotoxicosis y de la MG, por lo tanto, distinguir

entre las características clínicas neuromusculares miasténicas de tirotoxicosis puede ser un desafío^{29,32}. Este caso ilustra la importancia de la detección de una MG asociada en un paciente afectado por la EGB. La anomalía electrodiagnóstica característica, aparte de la clínica y la presencia de anticuerpos ayuda en el diagnóstico. En la EMG estándar de un paciente con MG se observa una reducción progresiva de la amplitud de los potenciales de acción musculares por estimulación nerviosa repetitiva. Se considera positiva la prueba si la amplitud del quinto potencial es un 10% menor que el primero (Reacción miasténica de Jolly)⁴³. La alteración muscular responde bien a tratamiento anticolinesterásico, pero la miopatía por tirotoxicosis permanece inalterada¹⁷, además que se encuentran presentes los anticuerpos anti-AChR y/o anti- MuSK. En nuestro caso la miopatía no tenía las características típicas de MG, a pesar de la presencia del timoma, además de que la miopatía cedió tras la mejoría clínica del hipertiroidismo y sin tratamiento anticolinesterásico.

Otro diagnóstico diferencial, es el SMLE. Éste se debe a una enfermedad autoinmune que afecta las terminales nerviosas presinápticas de la UNM. Es una enfermedad poco frecuente, con una prevalencia de 2,3 casos por millón de habitantes y una incidencia de 0,5 casos por millón de habitantes⁴⁴. Se asocia en el contexto de un síndrome paraneoplásico con cáncer pulmonar de células pequeñas (CPCP) en un 50-60% de los pacientes y a otros cuadros neurológicos paraneoplásicos como la polineuropatía, la dermatomiositis o la degeneración cerebelosa. La edad de inicio es de 50 años o más y hay un predominio masculino en los pacientes cuando se asocia al CPCP. Sin embargo en pacientes con SMLE sin asociación al CPCP se ha visto en todos los grupos etarios con un pico a los 35 años y 60 años con un predominio del sexo femenino⁴⁵. La fisiopatología se debe a la presencia de anticuerpos contra canales de Ca⁺ dependiente de voltajes (ACCVD) de tipo P/Q, situados en el lado presináptico de la UNM; estos impiden la entrada de calcio en respuesta a los potenciales de acción, y provocan una disminución de la liberación de ACh en la UNM

lo que conlleva una alteración en la conducción del estímulo nervioso. Es importante recordar que existen 5 tipos de canales de Ca^{+} voltaje dependiente: L, P/Q, N, R y T, dependiendo de las propiedades farmacológicas y la ubicación en los diferentes tejidos⁴⁶. Los canales pueden contener de 4 a 5 subunidades ($\alpha 1$, $\alpha 2$, δ , β y Υ), siendo la subunidad $\alpha 1$ la que sirve como poro y sensor del cambio de potencial. Estas subunidades están constituida por 4 dominios (I-IV), los que a su vez están formados por 6 segmentos transmembrana (S1-S6). En los pacientes con SMLE se observa la presencia de anticuerpos contra los canales de Ca^{+} en el 85-90% de los pacientes, mientras que la relación se acerca al 100% en los pacientes con SMLE y CPCP. También se ha asociado la presencia de anticuerpos contra los segmentos de transmembrana S5-6 de la subunidad $\alpha 1$ en un 50% de los pacientes⁴⁷. Otros anticuerpos que se han detectado en estos pacientes son los anti-dominio IV y subunidad β ^{57,48} y el 30-40% también tienen anticuerpos contra los canales de tipo N, mientras que en el 25% tienen anticuerpos frente a los canales de tipo L. Sin embargo los anticuerpos contra los canales de Ca^{+} tipo P/Q son los responsable de los síntomas del SMLE⁵⁷.

Con respecto a la sintomatología, la triada característica de los pacientes con SMLE es la debilidad proximal, hiporreflexia o arreflexia y disfunción autonómica. La debilidad proximal a predominio de las extremidades inferiores, es el primer síntoma en el 80% de los pacientes, se presentan de manera insidiosa y gradual, y puede afectar también los miembros superiores, los músculos faciales y los nervios bulbares. Una característica importante en lo que a la debilidad respecta es que la fuerza está más comprometida en estado de reposo y se incrementa tras varios segundos sí el paciente es capaz de iniciar una contracción voluntaria⁴⁹. La contracción voluntaria mantenida durante unos segundos provoca un aumento de la fuerza y los reflejos (fenómeno de potenciación)⁵⁰. Esto es debido a la parcial afluencia del Ca^{+} y su acumulación en el nervio presináptico con el ejercicio⁵¹. Inicialmente, el Ca^{+} se bloquea en la entrada de la terminal presináptica debido a la presencia de

los ACCVD por lo que menos ACh es liberada y por ende la contracción muscular se reduce. Así, con la contracción continua, el Ca^{+} se acumula más rápido de lo que puede ser eliminado por las mitocondrias. Esta acumulación de Ca^{+} permite que más vesículas se adjunten a la membrana nerviosa liberando ACh, produciendo una contracción en el corto momento en que la fuerza se ejerza en cualquier musculo⁵¹. Por otra parte, la disfunción autonómica es observada en el 80-96% de pacientes^{45,51}, se manifiesta como disfunción eréctil, estreñimiento, retención urinaria, sequedad ocular y disminución en la sudoración⁴⁷.

A diferencia de la MG, el papel de los linfocitos T no se ha establecido en SMLE. Sin embargo, la expresión de marcadores de células T en pacientes SMLE sugirió una regulación en baja de la inmunosupresión en pacientes con CPCP con SMLE, en comparación con los pacientes sin el mismo⁵². Por lo tanto, la inmunorregulación de células T puede facilitar o contrarrestar el desarrollo de SMLE. No obstante, la relación de SMLE y alteraciones tímicas no se ha reportado como un factor condicionante habiendo pocos reportes de casos publicados en la literatura asociado a timoma^{51,53}, donde se destaca que probablemente el SMLE sea consecuencia de un efecto paraneoplásico del timoma. Sin embargo, la SMLE si se ha asociado a otras patologías autoinmunes, incluyendo patologías tiroideas de origen autoinmune debido a su relación con HLA-DR3-B8⁵⁴.

En cuanto al diagnóstico, la presencia de anticuerpos positivos anteriormente descrito, asociado o no a una patología neoplásica, nos haría sospechar del SMLE. En la EMG se puede aplicar la prueba de estimulación repetitiva donde se evidencia una gran reducción en la amplitud de los potenciales de acción muscular en reposo pero tras la estimulación repetitiva de alta frecuencia (20-50 Hz) muestra un incremento de más del 150-200%⁵¹. En nuestro caso el paciente presentaba un patrón electromiográfico compatible con SMLE, no obstante como se explicó previamente, en la MT se pueden observar patrones electromiográficos variables, además el paciente no presentó síntomas

autónomicos, y la debilidad muscular mejoró en concordancia con la disminución de los niveles de T4L, a diferencia del SMLE que mejora solo con inhibidores de la AChES, y cabe destacar que el uso de bloqueadores beta adrenérgico en los pacientes con SMLE condiciona empeoramiento del cuadro miasténico, caso contrario con nuestro paciente.

Finalmente, un apartado importante con respecto a nuestro caso es la presencia de hiperplasia tímica (HT). La asociación de la HT y la EGB fue descrita por primera vez por Hammar en 1929⁵⁵. Se han descrito dos tipos: la folicular linfoide y la hiperplasia tímica verdadera. La hiperplasia folicular linfoide, también conocida como timitis autoinmunitaria, se caracteriza por la proliferación de los folículos linfoides y centros germinales, con aumento de linfocitos y células epiteliales e inflamación crónica del tejido tímico⁵⁶; en estos pacientes se puede observar una glándula con forma normal pero que puede estar aumentada de tamaño en estudios por imágenes⁵⁷. Por otra parte, la segunda forma es menos frecuente, y se produce un aumento difuso y simétrico de la glándula que afecta tanto a la corteza como a la médula. Existe evidencia de que la HT en los pacientes con EGB puede ser parte de la hiperplasia linfoide generalizada característica de los procesos sistémicos autoinmunitarios⁵⁸.

Michie y col (1966) evidenciaron que aproximadamente el 38% de los pacientes con EGB presentaban cambios histológicos en el timo⁵⁹. Sin embargo, el diagnóstico radiológico de una masa mediastínica anterior por agrandamiento tímico es bastante rara; encontrándose solo 22 casos publicados en la literatura⁶⁰. La asociación de las alteraciones tímicas con la EGB puede ser explicada al igual que en la MG, por un proceso de autoinmunidad generada por el timo⁶¹. A diferencia de lo que ocurre en la MG, el hipertiroidismo persiste tras la realización de la timectomía⁶², por lo que esta teoría está aun en controversia. Otra teoría sostiene que la HT es más una consecuencia de la EGB, pudiendo ser por el hipertiroidismo per se o por la presencia de anticuerpos anti TSHR, observándose en estudios con animales

de experimentación con hipertiroidismo la aparición de HT⁶³. Por esto se infiere que las hormonas tiroideas podrían modular la secreción de ciertos factores tímicos como la timulina, la cual es un nonapéptido sintetizado en el timo y participa en la diferenciación y la función de los linfocitos T. En este sentido, Fabris y col (1986) demostraron que las concentraciones de timulina, estaban aumentadas en pacientes hipertiroides y disminuidos en hipotiroideos comparados con controles sanos, y dichas concentraciones de timulina revertían al restaurarse la función tiroidea a la normalidad. Concluye en este estudio que la función tiroidea podría influir en la actividad endocrina del timo⁶⁴.

Al igual que se ha demostrado que el hipertiroidismo puede inducir HT, también se ha observado que el tratamiento con antitiroideos puede inducir una involución tímica rápida. Esto fue demostrado por Murakami y col (1996) donde estudiaron el tamaño y la densidad del timo por tomografía en pacientes con EGB no tratados con respecto a controles sanos y evidenciaron que tras el tratamiento con antitiroideos, tanto el tamaño del timo como su densidad disminuyeron significativamente⁶⁵. Estos hallazgos pueden deberse al descenso de las hormonas tiroideas, no obstante, los antitiroideos también tienen un efecto inmunosupresor disminuyendo los anticuerpos contra el TSHR⁷⁹. La relación de HT y anticuerpos contra TSHR está aún por esclarecerse, pero estos investigadores demostraron la presencia de TSHR en el tejido tímico, lo que permitiría especular dichas aseveraciones. Además se ha observado una disminución significativa del tamaño tímico en pacientes tratados con I131 con EGB⁶⁵,

En lo que respecta al timoma, debería ser el principal diagnóstico diferencial ante la presencia de una masa mediastinal anterior y más si se encuentra asociado a una patología autoinme con miopatía manifiesta. Por ende, las características radiológicas de la masa en estudio y su disminución con el tratamiento antitiroideo son fundamentales para establecer el diagnóstico diferencial hacia una HT. Una masa mediastínica homogénea, sin calcificaciones, septos o componente quístico que

orienta hacia HT. Por lo que ante un paciente con tales hallazgos es importante realizar una buena anamnesis, un examen físico exhaustivo y paraclínicos adecuados para realizar un buen diagnóstico ya que la presentación clínica asociada a síndromes miasténicos puede solaparse entre sí, pudiendo sugerir un diagnóstico y por ende un tratamiento médico e inclusive quirúrgico no adecuado.

CONCLUSIÓN

El espectro de las manifestaciones en la EGB, es variable y va desde síntomas cardiovasculares, oculares, digestivos hasta síntomas neuromusculares, este último es un síntoma bastante frecuente asociado directamente a los niveles T4L que afecta en distintos niveles del metabolismo muscular y la placa neuromuscular y cuyos síntomas mejoran con el tratamiento antitiroideo. Por otra parte la EGB se encuentra frecuentemente asociado a otras patologías autoinmunes que incluyen SMLE y MG y estas a su vez se asocian a alteraciones del timo como la hiperplasia tímica y el timoma, por lo que dificulta más el diagnóstico diferencial ante el contexto de un paciente con debilidad generalizada con EGB. Las características miasténicas entra la MT, la MG y SMLE pueden parecerse, y los hallazgos electromiográficos de la MT pueden ser variables, que van desde patrones miopáticos, hasta características de MG y de SMLE, por lo que la disponibilidad de las mediciones de los anticuerpos respectivos como la anti-AChR o los anti-canales de calcio podrían orientar el diagnóstico diferencial. La mejoría clínica con el tratamiento de antitiroideos siempre orientará a una MT como en nuestro paciente. Con respecto a las alteraciones tímicas frecuentemente asociados a MG por un fenómeno de autoinmunidad inducida por el timo o asociado al SMLE por un efecto paraneoplásico de un timoma, en cuyos casos la timectomía mejora el curso de la enfermedad en ambas. La hiperplasia tímica puede estar asociada a EGB ya sea por una acción directa de las hormonas tiroideas sobre el timo, por la presencia de TSHR en el tejido tímico o por efecto de autoinmunidad generada por el timo, aunque

estas teorías aún están en discusión; esta última es la más controversial, ya que la timectomía en pacientes con EGB no altera el curso de la misma, a diferencia del tratamiento antitiroideo que mejora significativamente el tamaño tímico ya sea por disminución de las hormonas tiroideas per se o por efecto inmunomodulador sobre los TSHR como ocurrió en nuestro paciente.

REFERENCIAS BIBLIOGRÁFICAS

1. Hortigüela VA, Alonso AA. Enfermedades endocrinas que producen manifestaciones neurológicas. Libro Electrónico de Medicina Intensiva 2011. Accesada el 28 de febrero de 2016. Disponible en: <http://www.medicina-intensiva.libro.com/2011/05/2108-enfermedades-endocrinas-que.html>.
2. Olson B, Klein I, Benner R, Burdett R, Trzepacz P, Levey G. Hyperthyroid myopathy and the response to treatment. *Thyroid* 1991;1:137-141.
3. Klein I, Ojamaa K. Thyroid (neuro)myopathy. *Lancet* 2000;356:614.
4. Kumar N, Gadpayle AK, Roshan S. Thyrotoxicomyopathy. *JACM* 2012;13:255-256.
5. Sahni V, Gupta N, Anuradha S, Tatke M, Kar P. Thyrotoxic neuropathy- an under diagnosed condition. *Med J Malaysia* 2007;62:76-77.
6. Sözyay S, Gökçe-Kutsal Y, Celiker R, Erbas T, Başgöze O. Neuroelectrophysiological evaluation of untreated hyperthyroid patients. *Thyroidology* 1994;6:55-59.
7. Wayne A, Nicholas L. Endocrine Myopathies 2014. Accesada el 28 de febrero del 2016. Disponible en: <http://emedicine.medscape.com/article/1170469-overview#a4>.
8. McComas AJ, Sica RE, McNabb AR, Goldberg WM, Upton AR. Evidence for reversible motoneuron dysfunction in thyrotoxicosis. *J Neurol Neurosurg Psychiatry* 1974;37:548-558.
9. Wiles CM, Young A, Jones DA, Edwards RH. Muscle relaxation rate, fibre-type composition and energy turnover in hyper- and hypo-thyroid patients. *Clin Sci (Lond)* 1979;57:375-384.
10. Ruff RL, Weissmann J. Endocrine myopathies. *Neurol Clin* 1988;6:575-592.
11. Ianuzzo D, Patel P, Chen V, O'Brien P, Williams C. Thyroidal trophic influence on skeletal muscle myosin. *Nature* 1977;270:74-76.

12. Kazakov VM. Terminal intramuscular motor innervation and motor end plates in thyrotoxic myopathy. *Neuromuscul Disord* 1992;2:343-349.
13. Kazakov VM, Katinas GS, Skorometz AA. Pathogenesis of experimental thyrotoxic myopathy. *Eur Neurol* 1986;25:212-224.
14. Kazakov VM, Kovalenko TM. Experimental thyrotoxic myopathy autoradiography of protein synthesis in skeletal muscle and motor neurons of spinal cord. *Neurom Disorders* 1995;5:47-52.
15. Venkatasubramanian Ch. Thyrotoxic Myopathy. *Gale Encyclopedia of Neurological Disorders*. 2005. Accesada el 28 de febrero del 2016. Disponible en: <http://www.encyclopedia.com/doc/1G23435200350.html><http://www.encyclopedia.com/doc/1G2-3435200350.html>.
16. Alsheklee A, Kaminski HJ, Ruff RL. Neuromuscular manifestations of endocrine disorders. *Neurologic Clinics* 2002;20:35-58.
17. Ramsay I. Thyrotoxic muscle disease. *Postgrad Med J* 1968;44:385-397.
18. Hed R, Kirstein L, Lundmark C. Thyrotoxic Myopathy. *J Neurol Neurosurg Psychiat* 1958;21:270-278.
19. Tsuda E, Imai T, Matsumura A, Hisahara S, Nonaka M, Shiraishi H, Motomura M, Shimohama S. Thyrotoxic myopathy mimicking myasthenic syndrome associated with thymic hyperplasia. *Inter Med* 2008;47:445-447.
20. Tae JK, Han SL, Je-Young S, Dong-Gun K, Sung-Min K, Jung-Joon S, Kwang-Woo L. A case of thyrotoxic myopathy with extreme type 2 fiber predominance. *Exp Neurobiol* 2013;22:232-234.
21. Castillo-Ramírez A, Velázquez-Figueroa JM, Rosales-Salyano VH, Ochoa-Hein E. Parálisis hipocalémicatirotóxica. Informe de un caso y revisión de la bibliografía. *Rev Med Hosp Gen Mex* 2011;74:87-91.
22. Hsu YJ, Lin Y. Electrocardiographic manifestations in patients with thyrotoxic periodic paralysis. *Am J Med Sci* 2003;326:128-132.
23. Barahona MJ. Thyrotoxic periodic paralysis: a case report and literature review. *Clin Med Res* 2009; 7:96-98.
24. Lee KO, Taylor EA, Oh VM, Cheah JS, Aw SE. Hyperinsulinaemia in thyrotoxic hypokalemic periodic paralysis. *Lancet* 1991;337:1063-1064.
25. Kung AW. Clinical review: thyrotoxic periodic paralysis: a diagnostic challenge. *J Clin Endocrinol Metab* 2006;91:2490-2495.
26. Ober KP. Thyrotoxic periodic paralysis in the United States: report of 7 cases and review of the literature. *Medicine* 1992;71:Es109-1020.
27. Frantchez V, Valiño J, Carracelas A, Dufrechou C. Parálisis periódica hipopotasémicatirotóxica. Caso clínico. *Rev Méd Chile* 2010;138:1427-1430.
28. Santiago-Pérez S, Pérez-Conde MC. Parálisis periódica hipopotasémica: test de ejercicio. *Rev Neurol* 2002;35:738-740.
29. Tormoehlen LM, Pascuzzi RM. Thymomamyasthenia gravis and other paraneoplastic syndromes. *Hematol Oncol Clin N Am* 2008;22:509-526.
30. Merggioli M, Sanders D. Autoimmune myasthenia gravis: emerging clinical and biological heterogeneity. *Lancet Neurol* 2009;8:475-490.
31. Cordero F, Barberán M, Lanás A, Liberman C. Enfermedad de Graves en asociación con Miastenia Gravis: presentación de un caso y revisión de la literatura. *Rev Chil Endocrinol Diabetes* 2011;4:257-260.
32. García Zenón T, Villalobos Silva JA, Rodríguez Hinojosa H. Miastenia gravis: caso clínico y revisión de la bibliografía. *Med Int Mex* 2011;27:299-309
33. Ratanakorn D, Vejjajiva A. Long term follow up of myasthenia gravis patients with hyperthyroidism. *Act Neurological Scandinavica* 2002;106:93-98.
34. Peacey SR, Belchetz PE. Graves' disease: associated ocular myasthenia gravis and a thymic cyst. *J R Soc Med* 1993;86:297-298.
35. Trabelsi L, Charfi N, Triki Ch, Mnif M, Rekik N, Mhiri Ch, Abid M. Myasthenia gravis and hyperthyroidism: two cases. *Ann Endocrinol (Paris)* 2006;67:265-269.
36. Antonelli A, Ferrari SM, Giuggioli D, Ferrannini E, Ferri C, Fallah P. Chemokine (C-X-C motif) ligand (CXCL) 10 in autoimmune diseases. *Autoimmun Rev* 2014;13:272-280.
37. Leprince C, Cohen-Kaminsky S, Berrih-Aknin S, Vernet-Der Garabedian B, Treton D, Galanaud P. Thymic B cells from myasthenia gravis patients are activated B cells. Phenotypic and functional analysis. *J Immunol* 1990;145:2115-2122.
38. Akdis M, Burgler S, Cramer R, Eiwegger T, Fujita H, Gomez E, Klunker S, Meyer N, O'Mahony L, Palomares O, Rhyner C, Quaked N, Schaffartzik A, Van De Veen W, Zeller S, Zimmermann M, Akdis C. Interleukins, from 1 to 37, and interferon- γ : receptors, functions, and roles in diseases. *J Allergy Clin Immunol* 2011;127:701-721.

39. Gradolatto A, Nazzari D, Foti M, Bismuth J, Truffault F, Le Panse R, Berrh-Aknin S. Defects of immunoregulatory mechanisms in myasthenia gravis: role of IL-17. *Ann NY Acad Sci* 2012;1274:40-47.
40. Hori S, Takahashi T, Sakaguchi S. Control of autoimmunity by naturally arising regulatory CD4+ T cells. *Adv Immunol* 2003;81:331-371.
41. Zhang Y, Wang HB, Chi LJ, Wang WZ. The role of FoxP3+CD4+CD25hi Tregs in the pathogenesis of myasthenia gravis. *Immunol Lett* 2009;122:52-57
42. Raghe B S, Lisak RP. The thymus and myasthenia gravis. *Chest Surg Clin N Am* 2001;11:311-327.
43. Herrera O, Infante J, Casares F, Varela A. Miastenia Gravis: diagnóstico y tratamiento. *Revista Archivo Médico de Camagüey* 2009;13. Versión On-line ISSN 1025-0255. Disponible en: http://scielo.sld.cu/scielo.php?script=sci_arttext&pid=S1025-02552009000500014
44. Wirtz PW, Nijhuis MG, Sotodeh M, Willems LN, Brahim JJ, Putter H, Wintzen AR, Verschuuren JJ. The epidemiology of myasthenia gravis, Lambert-Eaton myasthenic syndrome and their associated tumours in the northern part of the province of South Holland. *J Neurol* 2003;250:698-701.
45. Titulaer MJ, Maddison P, Sont JK, Wirtz PW, Hilton-Jones D, Klooster R, Willcox N, Potman M, Sillevs-Smit PA, Kuks JB, Roep BO, Vincent A, van der Maarel SM, van Dijk JG, Lang B, Verschuuren JJ. Clinical Dutch-English Lambert-Eaton Myasthenic syndrome (LEMS) tumor association prediction score accurately predicts small-cell lung cancer in the LEMS. *J Clin Oncol* 2011;29:902-908.
46. Catterall WA. Voltage-gated calcium channels. *Cold Spring Harb Perspect Biol* 2011;3(8):a003947. doi: 10.1101/cshperspect.a003947.
47. Titulaer MJ, Lang B, Verschuuren JJ. Lambert-Eaton myasthenic syndrome: from clinical characteristics to therapeutic strategies. *Lancet Neurol* 2011;10:1098-1107.
48. Verschuuren JJ, Dalmau J, Tunkel R, Lang B, Graus F, Schramm L, Posner JB, Newsom-Davis J, Rosenfeld MR. Antibodies against the calcium channel beta-subunit in Lambert-Eaton myasthenic syndrome. *Neurology* 1998;50:475-479.
49. Lora CG, Navarro JR. Síndrome miasténico de Eaton-Lambert. *Rev Colomb Anest (en línea)* 2001;XXIX. Disponible en: <http://www.redalyc.org/articulo.oa?id=195118169004> ISSN 0120-3347
50. Íñigo-Rojas M. Síndromes neurológicos paraneoplásicos. *JANO* 2008;10:24-30.
51. Mareska M, Gutmann L. Lambert-Eaton Myasthenic Syndrome. *Semin Neurol* 2004;24:149-153.
52. Tani T, Tanaka K, Idezuka J, Nishizawa M. Regulatory T cells in paraneoplastic neurological syndromes. *J Neuroimmunol* 2008;196:166-169.
53. Morimoto M, Osaki T, Nagara Y, Kodate M, Motomura M, Murai H. Thymoma with Lambert-Eaton Myasthenic Syndrome. *Ann Thorac Surg* 2010;89:2003-2005.
54. Takamori M. Lambert-Eaton myasthenic syndrome: search for alternative autoimmune targets and possible compensatory mechanisms based on presynaptic calcium homeostasis. *J Neuroimmunol* 2008;15:145-152.
55. Hammar JA. Kasuistischer Beitrag Zur frage nachdem Einfluss endokriner Erkrankungen, auf die Thymusdruse. *Acta Med Scand* 1929;70:449-459.
56. Restrepo CS, Pandit M, Rojas IC. Imaging findings of expansile lesions of the thymus. *Curr Probl Diagn Radiol* 2005;34:22-34.
57. Pirroni T, Rinaldi P, Batocchi AP. Thymic lesion and myasthenia gravis. Diagnosis based on mediastinal imaging and pathological findings. *Act Radiol* 2002;43:380-384.
58. García E, García V, Pilar M, De La Maza L, Santos E, Pi J, Castillo L, Ruiz E. Hiperplasia tímica en una paciente con enfermedad de Graves. *Endocrinol Nutr* 2009;56:92-95.
59. Michie W, Gunn A. The thyroid, the thymus and autoimmunity. *Br J Clin Pract* 1966;20:9-13.
60. Yamanaka K, Nakayama H, Watanabe K, Kameda Y. Anterior mediastinal mass in a patient with Graves' disease. *Ann Thorac Surg* 2006;81:1904-1906.
61. Vincent A, Palace J, Hilton-Jones D. Myasthenia gravis. *Lancet* 2001;357:2122-2128.
62. DeGroot LJ. Radioiodine and the immune system. *Thyroid* 1997;7:259-264.
63. Scheiff JM, Cordier AC, Haumont S. Epithelial cell proliferation in thymic hyperplasia induced by triiodothyronine. *Clin Exp Immunol* 1977;27:516-521.
64. Fabris N, Mocchegiani E, Mariotti S, Pacini F, Pinchera A. Thyroid function modulates thymic endocrine activity. *J Clin Endocrinol Metab* 1986;62:474-478.

65. Murakami M, Hosoi Y, Negishi T. Thymic hyperplasia in patients with Graves' disease: identification of thyrotropin receptors in human thymus. *J Clin Invest* 1996;98:2228-2234.