

## ADENITIS TUBERCULOSA INGUINAL. REPORTE DE UN CASO

Abdón Rojas<sup>1</sup>, Heriberto Lacruz<sup>1</sup>, Pedro Salinas<sup>2</sup>, Daicy de Rangel<sup>3</sup>, Morelia Hernandez<sup>4</sup>.

<sup>1</sup> Ambulatorio Rural II. Torondoy. Estado Mérida. Venezuela. <sup>2</sup> Postgrado. Facultad de Medicina. Universidad de Los Andes. Mérida. <sup>3</sup> Unidad de Medicina Física y Rehabilitación IAHULA y Facultad de Medicina. Universidad de Los Andes. Mérida. <sup>4</sup> Ambulatorio Venezuela e IPASME. Av. Las Américas. Mérida. Venezuela. E-mail: [psalinas@ula.ve](mailto:psalinas@ula.ve)

### Resumen

La presencia de crecimientos ganglionares asintomáticos vislumbra diagnósticos diferenciales que el médico clínico enfrenta con preocupación. Se presenta el caso clínico de un preescolar masculino procedente del medio rural con linfadenopatía inguinal derecha, a quien se le diagnosticó adenitis tuberculosa y se le trató con rifampicina e isoniazida. El diagnóstico se realizó mediante la aplicación de un algoritmo diagnóstico de adenopatías inguinal, modificado por los autores. Se revisaron los contactos intradomiciliarios y ocasionales resultando todos bacilíferos negativos razón por la cual se presume que el agente infeccioso provino del consumo de productos lácteos contaminados con micobacterias.

Palabras clave: Adenitis, tuberculosis extrapulmonar, ganglionar, linfadenitis, inguinal, pediatría.

### Abstract

#### Inguinal adenal tuberculosis

The presence of asymptomatic ganglion growth gives differentials diagnoses of great concern to clinicians. The present is the report of a male pre-elementary school student suffering from linfadenopathy on his inguinal region, whose precise diagnosis of inguinal adenal tuberculosis (antituberculosis therapy was started with Riphampicine and Isoniacid) was made by an algorithm (modified by the authors) to study paediatric linfadenopathy. All intra domiciliary and occasional contacts were evaluated yielding negative bacilliphere results. It is assumed that the infectious agent came from the consumption of milky products polluted with mycobacterium.

Keywords: Adenitis, tuberculosis, extra pulmonary, lymph node, lymphadenitis, inguinal, pediatrics

### INTRODUCCIÓN

La detección de crecimientos ganglionares durante el examen físico rutinario de un niño es común. Este crecimiento ganglionar puede deberse al proceso mismo del desarrollo en las etapas tempranas de la vida (Meneghello et al. 1999) (Fig. 1) o bien formar parte de las manifestaciones clínicas de trastornos bien definidos (Maass et al. 2001).

Pesse 1998, Mingrone et al. 1996 y Pangalis et al. 1993, destacan que los crecimientos ganglionares localizados son secundarios a infecciones, generalmente benignas, y las adenopatías generalizadas deben alertar al médico acerca de un proceso maligno que puede comprometer la vida del paciente (Tabla 1). La respuesta del ganglio ante un estímulo externo o interno, se manifiesta en crecimiento, situación que se conoce como linfadenopatía. Algunos autores la diferencian de la linfadenitis la cual denota no sólo crecimiento sino también dolor a la palpación (Pamo et al. 1996).

Una causal de linfadenopatía es la tuberculosis (TBC), enfermedad producida por micobacterias, un grupo de bacilos ácido-alcohol-resistentes poco sensibles a la desecación, al calor y a los antisépticos.

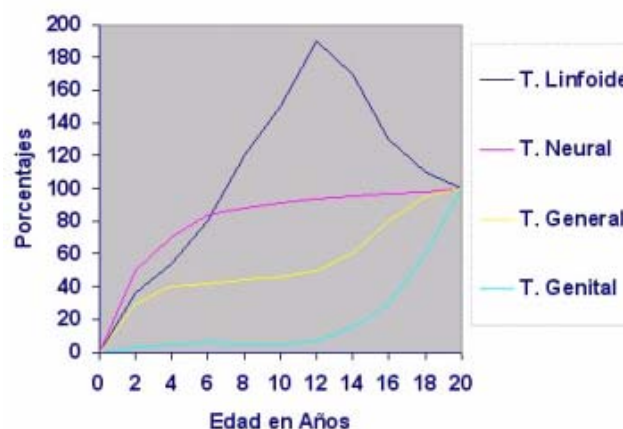


Figura 1. Curvas de Scammon del crecimiento de diferentes tipos de tejidos.

La variedad humana y la bovina tienen acción patógena en el hombre. La TBC en el niño tiene características especiales. La definición de la OMS, que es aquella en la que se aísla el bacilo de Koch no es aplicable en la tuberculosis infantil, ya que en general es una infección con poco número de bacilos y la baciloscopia en un alto porcentaje resulta negativa. Los niños enfermos no son contagiosos, a diferencia del adulto, quienes representan la principal

fuente de contagio para el niño. La TBC puede llegar a los ganglios por vía hemática o linfohemática a partir de un foco primario pulmonar o propagarse a otros ganglios regionales, en sentido inverso a la circulación linfática o ser secundarios a una primoinfección extrapulmonar cuya puerta de entrada son las mucosas, en contacto con objetos contaminados con flügge o con la ingestión de leche infectada por *Mycobacterium bovis* (Suely et al. 1998).

Tabla 1. Patrón de linfadenopatía de acuerdo con su extensión (adaptado de Pangalis et al. 1993).

Adenopatía localizada o regional	Adenopatía generalizada
Causas Benignas	
1. Enfermedades infecciosas	1. Enfermedades infecciosas
a. Infecciones virales	2. Infecciones virales
b. Infecciones bacterianas	3. Infecciones bacterianas
c. Infecciones fúngicas	4. Infecciones fúngicas
d. Infecciones parasitarias	5. Infecciones parasitarias
2. Trastornos inmunitarios	6. Trastornos inmunitarios
a. Artritis reumatoide	7. Artritis reumatoide
b. Lupus eritematoso	8. Lupus eritematoso
3. Otras condiciones reactivas	9. Otras condiciones reactivas
a. Hipersensibilidad a fármacos	10. Sarcoidosis
b. Síndrome de Kawasaki	11. Enfermedad granulomatosa crónica
c. Sarcoidosis	12. Hipersensibilidad a fármacos
d. Enfermedad granulomatosa crónica	13. Hipertiroidismo
e. Enfermedad de Castleman	14. Linfadenopatía dermatopática
f. Enfermedad de Rosai-Dorfman	15. Enfermedad por atesoramiento
	16. Enfermedad de Gaucher
	17. Enfermedad de Niemann-Pick
Causas Malignas	
	• Trastornos hematolinfoides
✦ Trastornos hematolinfoides	o Leucemia linfoblástica
o Leucemia aguda	o Leucemia mielógena aguda o crónica
o Linfoma no Hodgkin	o Linfoma no Hodgkin
o Enfermedad de Hodgkin	o Enfermedad de Hodgkin
o Histiositosis	o Histiositosis maligna
✦ Enfermedades metastásicas	• Enfermedades metastásicas

Adaptado de Pangalis et al. 1993

La TBC constituye un problema de salud pública en el ámbito mundial sobre todo en zonas templadas y tropicales. Los indicadores epidemiológicos de esta afección, muestran cifras preocupantes de infección, enfermedad y muerte, por lo cual se habla de una enfermedad reemergente (Sánchez y Solís 1997), especialmente asociada al VIH/SIDA. Al respecto en Venezuela es considerado un país de mediana

incidencia. Para el año 2001 se notificaron 6110 casos nuevos de los cuales 71 correspondían al estado Mérida, es decir, 1.16%, ocupando los últimos lugares de la escala de incidencia nacional y afectando a la población pediátrica (2,5%). La TBC pulmonar o primaria es la forma más observada con un 85,3% y la extrapulmonar 10,9%, la cual a escala mundial se comporta según su localización en: pleural 48.75%, ganglionar 14.86, meningoencefálica 7.68% y, dentro de las ganglionares, las más frecuentes son las cervicales en 57.28%, seguidas de las intratoraco-abdominales y, en menor porcentaje, las inguinales.

### PRESENTACIÓN DEL CASO

Preescolar masculino de 28 meses de edad, quien consulta por presentar nódulo en región inguinal derecha de 3 semanas de evolución de crecimiento rápido, no doloroso. Antecedentes personales de importancia: esquema de vacunación incompleto (pendiente refuerzo de triple viral). Familiares: hermano menor con sindactilia, procedente del medio rural disperso. Familia tradicional, nuclear, integrada, rural y campesina (Fig. 2).



Figura 2. Vivienda del paciente.

Al examen físico se evidencia preescolar en buenas condiciones generales, afebril, cardiovascular estable, abdomen sin hepato-esplenomegalía, genitales normoconfigurados con testículos presentes en ambas bolsas escrotales. Conducto inguinal no permeable. Se palpa nódulo en región inguinal derecha, a nivel de tercio medio de la arcada inguinal, de aproximadamente 2 cm por 1,5 cm de diámetro, de bordes lisos, no doloroso, renitente, no adosado a planos profundos, sin signos de flogosis (Fig. 3). Cicatriz de BCG presente. Se inicia estudio de la adenitis solicitando paraclínica que reporta: Hb 14.6 g/dl, Hto 43,8%, Cuenta y fórmula 7580:

segmentados 45%, linfocitos 48% y eosinófilos 7%, pruebas en sangre de toxoplasmosis y VIH negativas. Se realiza prueba de intradermoreacción a la tuberculina (PPD) >10 mm, radiografía de tórax normal (Fig. 4).

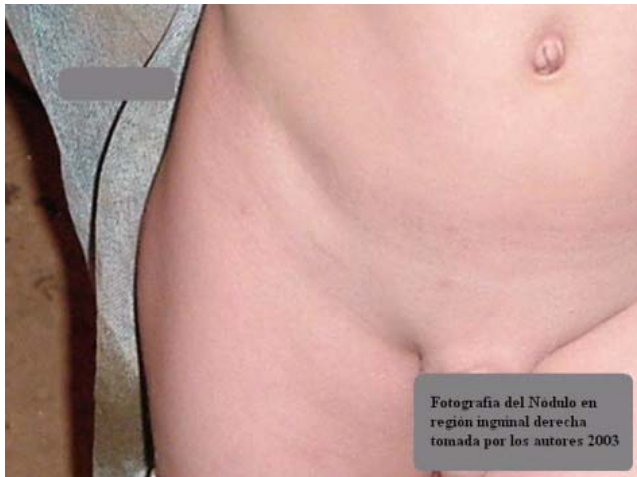

Figura 3. Nódulo en región inguinal derecha.

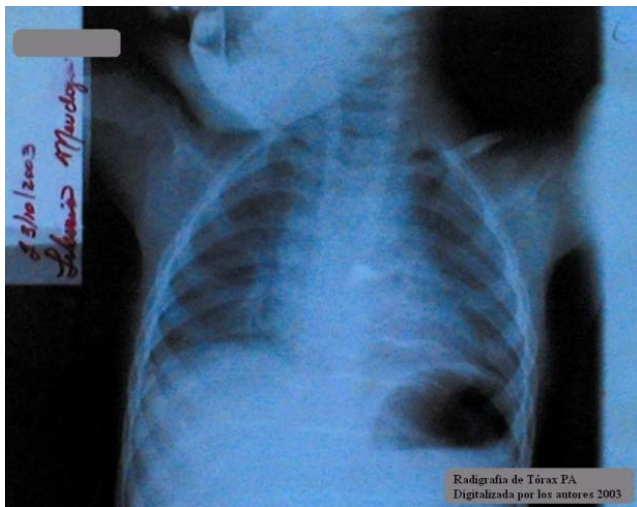


Figura 4. Radiografía de tórax normal.

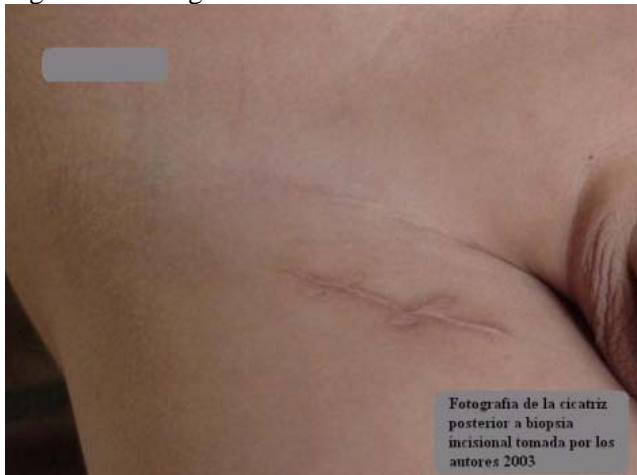

Figura 5. Cicatriz posterior a biopsia incisional.

Es referido a servicio de cirugía para valoración donde se le practica biopsia incisional (Fig. 5) que reporta: linfadenitis crónica granulomatosa de tipo tuberculoide, BAAR negativa (Fig. 6); razón por la cual es referido a la consulta de neumonología (Programa Nacional de TBC), donde se inicia tratamiento ambulatorio con Rifampicina (dosis 10 mg/kg/día) e Isoniacida (dosis 5 mg/kg/día) durante 6 meses. Se realizó revisión de los contactos intradomiciliarios y ocasionales resultando todos bacilíferos negativos, ningún tosedor crónico. Actualmente el niño se encuentra en buenas condiciones, finalizó tratamiento y se informó del caso al servicio de zoonosis regional.

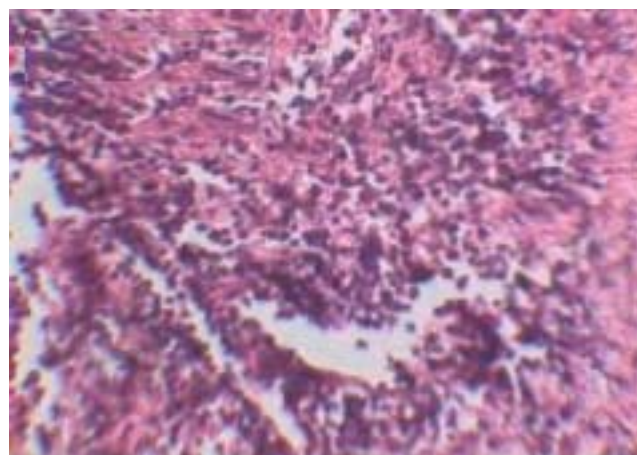
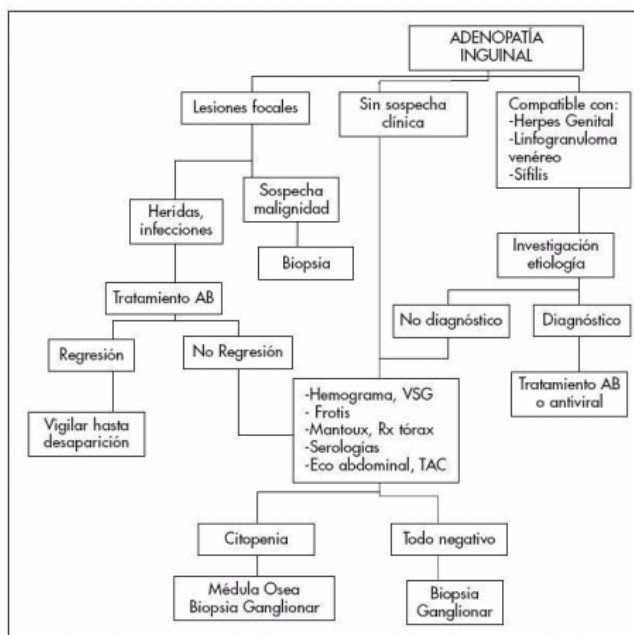


Figura 6. Biopsia de ganglio inguinal HE.

## DISCUSIÓN

Para el estudio sistemático de las adenopatías se recomienda seguir el algoritmo de estudio para un niño con linfadenopatía planteado por los autores (Troya et al. 2004) donde la responsabilidad médica fundamental es que el paciente sea seguido en su evolución con controles periódicos (Fig. 7).

La TBC extrapulmonar en el niño es muy fácil de confundir con otras enfermedades infecciosas, la variedad de manifestaciones clínicas es amplia, la cual depende de la edad, de la puerta de entrada, la reacción orgánica individual frente a la agresión bacteriana, a las complicaciones inmediatas y a las modificaciones inmunológicas que originan la hipersensibilidad tardía. El diagnóstico se fundamenta en los antecedentes, el cuadro clínico, el PPD, el examen radiológico pulmonar (que en el caso de TBC extrapulmonar es importante resaltar lo poco que contribuye al diagnóstico), la investigación del bacilo de Koch en esputo, bacteriología y/o biopsia, las cuales tienen una positividad de 45,3% y 82,7% respectivamente. (Souza et al. 1998).



Troya Garcia 2004

Figura 7. Algoritmo de diagnóstico de adenopatía inguinal (Tomado de Troya-García et al. 2004)..

El problema de la TBC es enfrentado como un programa nacional, ya que esta afección compromete a toda la comunidad. Se encara con: la prevención (vacuna de BCG), la pesquisa de los pacientes sintomáticos respiratorios y contactos del caso índice y el tratamiento gratuito a los enfermos (Grosset 1986).

## CONCLUSIONES

Los crecimientos ganglionares en edad pediátrica, constituyen un reto para el médico clínico. Su estudio se debe dirigir de manera sistematizada, basándose en una historia clínica completa y detallada, el interrogatorio y la exploración física integral, considerando la posibilidad de realizar los estudios clínicos y de laboratorio, necesarios. La biopsia de ganglio constituye una herramienta de suma importancia en los casos bien seleccionados.

El algoritmo para el estudio de niños con adenopatías inguinales, proporciona una visión general, donde a través de los estudios mínimos necesario se puede llegar al diagnóstico de las principales causas de linfopatías; no pretende reemplazar el criterio del médico clínico, ya que éste puede modificarlo, individualizando en todo caso su aplicación, lo cual permite su perfeccionamiento constante.

La importancia de este caso clínico radica en lo poco frecuente que se manifiesta la tuberculosis extrapulmonar, afectando ganglios de la región inguinal. Por otra parte, un cambio en la epidemiología típica, ya que la principal fuente de contagio en el niño son los adultos bacilíferos y en nuestro caso el medio familiar resulta negativo para las pruebas del BK, lo que hace pensar que su fuente de contagio pudo haber sido la ingesta de productos lácteos contaminados con micobacterias atípicas.

## REFERENCIAS

- Grosset J. 1986. Tratamiento actual de la tuberculosis. *Tribuna Médica* 7766: 1-6.
- Maass J.C et al. 2001. Evaluación diagnóstica de las masas cervicales en el servicio de cirugía infantil (1992-2000). *Bol. Hosp. San Juan de Dios*; 48: 371-375.
- Meneghello J, Fanta E, Paris E et al. 1999. *Tratado de Pediatría de Meneghello*, 5ta ed. Buenos Aires.
- Mingrone HO, Porteiro NB, Ben A et al. 1996. Adenitis infecciosa. *Rev. argent. Infectol* 9: 19-24.
- Pamo Reyna O, Bandrés-Sánchez P, Caballero-López J et al. 1996. Tuberculosis osteocutánea de la región esternoclavicular: presentación de un caso y revisión de la literatura. *Fronteras med* 4: 51-54.
- Pangalis et al. 1993. Clinical approach to lymphadenopathy. *Semin. Oncol.* 20: 570.
- Pesse F. 1999. ¿Cuándo debe sospecharse que las adenopatías en un niño son de origen neoplásico?. *Pediatr. día*; 15: 291-294.
- Sánchez Sabando J, Solís-Barahona I. 1997. Caso clínico No. 4: tuberculosis extrapulmonar y cáncer cervical: reporte de un caso y revisión de la literatura. *Oncol. (Quito)*;7: 72-74
- Souza A et al. 1998. Adenomegalia em crianças: valor da biopsia. *Rev. paul. Pediatr* 16: 7-10.
- Suely US et al. 1998. Análise comparativa dos exames anatomopatológico e bacteriológico no diagnóstico laboratorial da linfadenite por microbactérias em pacientes HIV/AIDS. *J. bras. Patol* 34: 31-38.
- Troya Garcia J, Velez Pérez C, Cuadra García-Tenorio F. 2004. Fiebre y Adenopatias. In: Jiménez AJ. (Ed.). *Manual de Protocolos y Atención de Urgencias*. (2ª ed). Servicio de Urgencias. Comisión de Docencia Complejo Hospitalario de Toledo. Toledo. España.

Recibido: 15 jun 2005. Aceptado: 21 oct 2005.

**MedULA** le invita a publicar en sus páginas, los resultados de sus investigaciones u otra información en ciencias de la salud. **Apartado 870. Mérida. Venezuela.**